

TECHNIKA CÍSAŘSKÉHO ŘEZU

FRANTIŠEK ZÁBRANSKÝ



František Zábranský
TECHNIKA CÍSAŘSKÉHO ŘEZU



**Česká gynekologická
a porodnická společnost**
České lékařské společnosti
J. E. Purkyně



VYDÁNÍ PODPOŘILI

ETHICON
a *Johnson & Johnson* company

 **HYPOKRAMED**

 **JANSSEN-CILAG**
divize firmy Johnson & Johnson s. r. o.

 **Pfizer**

FRANTIŠEK ZÁBRANSKÝ

TECHNIKA CÍSAŘSKÉHO ŘEZU



Autor:

prim. MUDr. František Záborský, CSc.

Gynekologicko-porodnické oddělení Baťovy nemocnice, Zlín

Recenzenti:

prim. MUDr. Zdeněk Holub, CSc.

Gynekologicko-porodnické oddělení nemocnice, Kladno

prof. MUDr. Zdeněk Štembera, DrSc.

Ústav pro péči o matku a dítě, Praha

František Záborský

TECHNIKA CÍSAŘSKÉHO ŘEZU

Vydalo nakladatelství Galén

150 00 Praha 5, Nádražní 116

Editor PhDr. Lubomír Houdek

Odpovědná redaktorka MUDr. Marie Štědrá

První vydání

Ilustrace Martin Škarda a archiv autora

Kresba a záložka Miroslav Barták

Na vydání spolupracovali Stanislav Beneš, PhDr. Soňa Dernerová,

Milena Honců a PhDr. Jiřina Železná

Sazba Galén a studio LAMA, Praha

Tisk Glos, Semily

3,41 AA – 3,72 VA – 8,5 TA

TS 08/29

MESH-CZ: 1. CÍSAŘSKÝ ŘEZ – METODY

2. VAGINÁLNÍ POROD PO CÍSAŘSKÉM ŘEZU

3. CHIRURGICKÁ TECHNIKA POMOCÍ PŘÍSTROJŮ A SVOREK

OBORY: 1. gynekologie, porodnictví

Autoři i nakladatel vynaložili značné úsilí, aby informace o léčivech odpovídaly stavu znalostí v době zpracování díla. Přesto za ně nakladatel nenese odpovědnost a doporučuje řídit se oficiálními údaji jednotlivých výrobců a distributorů, zejména pokud se týká údajů o doporučeném dávkování a kontraindikacích uvedených výrobcí v příbalovém letáku příslušného léčivého přípravku. Týká se to především přípravků vzácněji používaných nebo nově uváděných na trh.

Všechna práva vyhrazena.

Tato publikace ani žádná její část nesmí být reprodukována, uchovávána v rešeršním systému nebo přenášena jakýmkoli způsobem (včetně mechanického, elektronického, fotografického či jiného záznamu) bez písemného souhlasu nakladatelství.

Galén® je chráněná značka – No. 191855

Copyright © Galén, 1997

ISBN 80-85824-69-8

OBSAH

ÚVOD	7
1. HISTORIE	9
2. ANATOMICKÉ PODMÍNKY	17
2.1. Dolní segment	17
2.2. Peritoneum	20
2.3. Topografické připomínky	22
3. SOUČASNÉ CHIRURGICKÉ TECHNIKY CÍSAŘSKÉHO ŘEZU	25
3.1. Poloha rodičky	26
3.2. Břišní řez	27
3.3. Transperitoneální císařský řez	32
3.3.1. Řez na dolním segmentu	32
■ Příčný řez	33
■ Obloukovitý řez podle Fuchse	35
■ Podélný řez	36
■ Spirální řez	37
■ Korporální řez	38
■ Istmokorporální řez	40
3.4. Laparoelytrotomie	41
3.5. Některé nové koncepce	43
3.5.1. Atraumatický řez u prematurity	43
3.5.2. Řez podle Hillemanse	44
4. VYBAVENÍ PLODU	47
5. OD VYBAVENÍ PLODU PO SUTURU	51
6. SUTURA DĚLOHY PO CÍSAŘSKÉM ŘEZU	53
7. POUŽITÍ STAPLERŮ PŘI CÍSAŘSKÉM ŘEZU	65

8. JIZVA PO CÍSAŘSKÉM ŘEZU A NÁSLEDNÝ POROD	71
8.1. Hodnocení jizvy a její konsekvence	71
8.2. Kritéria pro následný vaginální porod – rizikové faktory děložní ruptury	76
8.3. Revize dutiny děložní – možnosti ultrasonografie v raném šestinedělí – algoritmus vedení porodu	82
9. EXTRAPERITONEÁLNÍ CÍSAŘSKÝ ŘEZ	89
9.1. Historické poznámky	89
9.2. Současné názory	92
9.3. Technika extraperitoneálního císařského řezu	96
9.4. Zhodnocení extraperitoneálního přístupu	108
10. ZÁVĚREČNÉ ÚVAHY	113
Použité zkratky	116
Literatura	117
Autor	129
Poznámky	131

ÚVOD

Ještě před třemi, čtyřmi desetiletími se porodník odhodlal k provedení císařského řezu až po velmi zralé úvaze. Často tuto operaci považoval za neúspěch vedení porodu a rodička jeho rozhodnutí akceptovala s rozpaky a zdráháním. Dnes je situace zcela jiná. U veřejnosti si císařský řez získal pověst zdánlivě jednoduchého a bezpečného výkonu. Současný tlak na zdravotníky odvádí i nás porodníky od dřívějších zásad – trpělivosti, klinického citu a manuální zručnosti. Vedení porodu se bohužel často redukuje na zjednodušující alternativu – spontánní porod nebo císařský řez. Tento zákrok je v současnosti nejčastěji prováděnou velkou porodnickou operací. Vedle blahodárných účinků, dá-li se to tak říci, nese však v sobě velký potenciál pro vznik závažných komplikací. Proto tak úporné snahy o snížení jeho frekvence a nalezení standardních postupů v porodnictví.

Má smysl psát o něčem, o čem již bylo téměř vše potřebné řečeno? Zdá se mi, že prožíváme období, kdy základní témata jsou považována za dávno vyřešená, a proto se o nich málo hovoří. Operační techniku císařského řezu považuji za jedno z nich. Snad i proto má smysl vrátit se ke kořenům této operace a skloubit nejnovější poznatky s ověřenými zkušenostmi dřívějších generací. Vedle praktického užítku při výchově mladých porodníků by proto tato monografie mohla sloužit i jako reflexe našeho krásného, ale obtížného povolání.

Původně jsem měl v úmyslu zpracovat v rámci přednáškového cyklu přehled neobvyklých a méně často prováděných gynekologických a porodnických operací. Do tohoto přehledu jsem chtěl zakomponovat i extraperitoneální císařský řez. Průpravou k němu bylo studium dějin císařského řezu. Pak ale následovala anatomie, techniky operace a na původní záměr jaksi nezůstal čas.

Nyní se tedy částečně vracím k původnímu záměru. Z přípravných poznámek vznikla vlastně paradoxně nosná část této práce. Jelikož kapitolu o extraperitoneálním způsobu jsem napsal jako poslední, ponechávám ji zařazenou až na závěr. Aby vznikla komplexní monografie o nastíněné problematice, bylo by nutno přidat další neméně důležité kapitoly – především indikace, komplikace a jejich řešení, úvahy o iterativní operaci, komplementární výkony včetně hysterektomie, statistické údaje i právní aspekty. Svůj podíl by měl mít i anesteziolog a neonatolog. To vše by však bylo nad mé možnosti. Mé přiznání může být proto výzvou pro ty kolegy, kteří se problematikou císařského řezu zabývají nejenom prakticky, ale i vědecky, aby se o napsání takto koncipovaného díla pokusili.

autor

1. HISTORIE

Latinský název *sectio caesarea* (s.c.) je pleonazmem, používaným již od 17. století.⁽¹²⁹⁾ *Caesus* znamená totiž otevřený řezem, *caedere* řezati, s.c. tedy řez řezem. Existují i jiná vysvětlení pro slovo *caesarea*. Panské slovo *cesar* znamená velkou sílu (viz verso mincí se znázorněním slona), *caesius* šedomodrý (podle barvy očí jednoho z císařů), *kesara* v sanskrtu odpovídá dlouhým vlasům, znaku královského meritů, podobně jako latinské *caesaries*.⁽⁵⁵⁾ Podle Gordona byl první césar *Scipio Africanus* vyňat právě tímto řezem.⁽¹¹¹⁾ Název rovněž může být odvozen od *lex caesarea*. Tento zákon byl jako původní *lex regia* takto přejmenován za vlády G. I. *Caesara*.⁽¹⁵⁸⁾ I český ekvivalent je nesprávný, přesto jej však pro jeho obecnou vžitost přijímáme bez výhrad.

V historickém cizojazyčném písemnictví nacházíme různá synonyma; některá nám připadají již kuriózní nebo jim vůbec nerozumíme (*hysterotocotomia*, *metrotomia*, *imperial cutting*, *enfantement caesarien*), další přečkala nezměněna až do dnešní doby (*Schittentbindung*, *partus caesareus*, *Kaisergeburt*, *Kaiserschnitt*, *opération césarienne*, *césarienne*, *caesarean** *section*, *cesarean delivery*, *cesarean operation*, *abdominal delivery*). Snad pouze názvy jako *laparoelytrotomie* nás přímo svojí archaičností spojují s terminologií epochy

^{*} V americké terminologii se používá *cesarean*, kdežto v britské zásadně *caesarean*.

prvních pokusů o císařský řez (c.ř.). Najdeme je občas i v současné americké literatuře a označují operaci, která v sobě skrývá značný potenciál pro polemiku. Bude o ní ostatně pojednáno později.

Mytologická fáze, založená na legendách, se vine celým starověkem.^(89, 111) Literárně doložené pokusy nebo návody k c.ř. na živé ženě pocházejí však až z pozdějšího období. Tento historický úsek, od 16. po 18. století, v němž zaujímala Francie a později Itálie nejvýznamnější roli, nazval vtipně Racinet⁽¹⁴⁶⁾ třemi staletími nejistoty. Na přechodu 18. a 19. století se osobní pokusy lékařů o provedení operace dostávají do kontroverze. Obětovat živý plod za cenu pokusu o přežití matky, nebo se snažit vybavit živé dítě a riskovat fatální následky operace? Myslím, že v té době byl první názor podporován rozhodnou většinou odborníků a měl souhlas i laické veřejnosti. U těžce zúžené pánve bylo provedení kraniotomie nebo jiné zmenšovací operace na živém plodu úplnou samozřejmostí, přičemž však následky tohoto výkonu, který byl ukončením dlouhé fáze těžkého porodního průběhu, nebyly ani zdaleka předvídatelné. Porodník, který se však za této situace pokusil o c.ř., byl mnohdy tvrdě pranýřován. Ostouzení se nevyhnulo ani nejslavnějšímu porodníkovi napoleonské doby J. L. Baudelocqueovi. Anglická škola zavedla jako další alternativu u zúžených pánví vyvolání předčasného porodu, v Itálii opět od roku 1866 zpopularizovala symfyzeotomie.⁽¹⁸⁸⁾

I v soudobé literatuře najdeme diskuse o roli symfyzeotomie. Operace se může velmi dobře uplatnit především v těch rozvojových zemích, kde jsou alarmující údaje o mateřské mortalitě. V nejméně rozvinutých afrických zemích dosahuje mortalita matek po s.c. až 1,8 % (0,6–5,0 %), zatím co po symfyzeotomii 0,2 %. K děložním rupturám v následné graviditě po s.c. dochází zhruba ve 4 %, po symfyzeotomii

4x méně často.⁽¹⁸⁾ I když v USA jsou hodnoty mateřské úmrtnosti v souvislosti s c.ř. jenom 6/10 000 operací, i tam jsou artikulovány velmi vážné výhrady k okolnostem některých úmrtí.^(137, 150) Proto ani nepřekvapuje, že ve Velké Británii byly nedávno popsány dva výjimečné případy symfyzeotomie při uváznutí hlavičky při porodu konce pánevního⁽¹⁵⁹⁾ a další v USA při dystokii ramínek.⁽⁶⁰⁾ Komplikace při symfyzeotomiích jsou z hlediska moderního porodnictví extrémně přehnané, jelikož údaje z minulého století nelze přenášet do současnosti.⁽¹⁴⁹⁾

Jak vidno, vedle vysokých kleští, obrátů a extrakcí, výše uvedené operace doplňují téměř celý repertoár patologického porodnictví minulých dob. V předantiseptickém období byla mortalita matek při a po c.ř. až neuvěřitelně vysoká, dosahovala 50–90 %, v některých malých sestavách byla dokonce stoprocentní. Snaha o snížení tohoto katastrofálního stavu, který byl zapříčiněn především záněty pobřišnice, sepsí a exhauscí rodiček, vyústila v jeden z nových směrů, který prosazoval odstranění zdroje infekce amputací děložního těla. Nejznámějšími příznivci byli Phillip Michaelis z Hamburku a především Eduardo Porro, ordinář pro porodnictví v Pavii.⁽⁴⁾ Od roku 1876 je znám pojem s.c. sec. Porro, v americkém písemnictví, kde lze vysledovat údaje již od roku 1868, se prosazoval spíše výraz cesarean hysterectomy, i když šlo rovněž jenom o supracervikální amputaci.⁽¹⁸⁸⁾ Porrova operace, jako jeden ze způsobů tzv. radikálního císařského řezu, neřešila problém ponechaného cervixu, který byl v původní verzi vsíván do dolního pólu rány po dolní střední laparotomii. Úspěšnějšími nebyly ani další její modifikace, které doporučovaly extraperitonealizovat invertovaný cervix otevřeným Douglasovým prostorem do pochvy.⁽¹⁸⁸⁾ Stará německá literatura uvádí tzv. extraperitoneale a retroperitoneale Stielbehandlung.⁽⁵⁶⁾ Totální hysterektomie se prováděla jenom

u infekcí vycházejících z hrdla nebo u operabilního karcinomu cervixu v koincidenci s graviditou.⁽⁵⁶⁾

Doslova převratným objevem, který přispěl k omezení radikálních metod c.ř., bylo vedle uznání antiseptiky a aseptiky poznání o nutnosti šití rány na děloze. Do té doby se předpokládalo, že se děloha následkem kontrakcí spontánně uzavře, a šití rány by dokonce proces hojení rušilo, akcentovalo by riziko ruptury v následující graviditě nebo by predisponovalo ke vzniku píštěle. Spontánní uzavření rány mělo být dílem přírody.⁽¹⁴⁶⁾ Opak byl pravdou. Při pitvách byly rány nacházeny zející a došlo-li výjimečně k opakovanému c.ř., tenká jizva byla kryta pouze peritoneálním listem.

První propagátoři sutury děložní rány používali stříbrný drát, ten se ostatně používal ve všeobecné i vaginální chirurgii již dřívě. Později se dávala přednost hedvábí a catgutů. Od roku 1881 se datují ve středoevropském písemnictví práce o šití rány, jejichž autorem byl Adolf M. Kehrer.⁽⁸⁵⁾ Kehrer navrhl dokonce horizontálně orientovaný řez vedený těsně nad oblastí dolního segmentu, v méně vaskularizované děložní lokalitě. Podle něho právě řez vedený příčně na úrovni vnitřní branky umožňuje díky anteflexi přirozené přilnutí okrajů rány. Do té doby bylo běžné, že řez byl veden ve střední čáře přes fundus dělohy a zabíral přední (klasický císařský řez), někdy dokonce zadní stěnu (s.c. sec. Polano), nebo jej porodníci prováděli napříč přes fundus jako tzv. Fritschův řez. Kehrer šil stěnu děložní ve dvou vrstvách, první zabírala myometriem, druhá etáž byla seromuskulární. O oblibu sutury děložní rány se zasloužil i Max Säger, vrchní lékař u Credého v Lipsku. Jeho monografie přinesla kvalitativní posun v názorech na tzv. konzervativní císařský řez. Säger doporučoval několik zásad – včasnost provedení operace, podélný řez ve střední třetině děložního těla, šití rány ve dvou vrstvách a odmítl exteriorizaci dělohy před vybavením plodu. Pro infi-

kované případy bylo akceptovatelným řešením otevření zadní stěny děložní a následná drenáž retroděložního prostoru po incizi Douglasu směrem do pochvy. Zájem Kehraera o dolní segment nedoznal rozšíření. Po čtyřiceti letech (1920) si prorazil novou cestu do mysli porodníků pod jménem renovátora Heinricha Doerflera.⁽³⁷⁾ Doerfler při operaci luxoval dělohu, podkládal ji rouškami, vezikouterinní pliku i dolní segment protínal napříč.⁽¹¹¹⁾ Zájem o dolní segment byl však motivován nejenom častějším vznikem komplikací po sutuře velké rány na těle děložním při korporálním řezu (hematomy, adheze, dehiscence), ale i předpokladem snadnějšího ohraňování infekce, byl-li její zdroj hluboko v pánvi, a možností překrýt přístupovou cestu do dělohy odloučeným peritoneem. Začátkem dvacátého století dochází tedy ke zlomu v myšlení. Porodníci začali provádět c.ř. nejenom u tzv. čistých případů, ale i po odtoku plodové vody a za kontrakcí. Byl již povolen omezený časový limit pro možnost zkoušky porodu, trial of labor v našem pojmání. Přesto rozšíření segmentálního řezu prodělalo strastiplně dlouhou cestu, která trvala několik dalších desetiletí.

Ještě důležitější než možnost peritonealizace rány bylo poznání průběhu svalových vláken. Goerttler ve třicátých letech prokázal spirálovitý průběh svalových vláken. Podle jeho studií rozdíl ve stavbě děložního těla a dolního segmentu záleží pouze ve velikosti úhlu, který svírají spirálovitě probíhající svalová vlákna s pomyslnou horizontální rovinou, a dále úhlu svírajícího mezi sebou svalové snopce z levé a pravé strany. U netěhotné dělohy probíhají vlákna spíše v horizontální rovině, v průběhu těhotenství se však vzdalují od horizontály tak, že před porodem svírají mezi sebou téměř pravý úhel.⁽¹⁰²⁾ Geppertova modifikace (1932) Doerflerova řezu, která ovlivnila několik profesních generací, vycházela právě z těchto předpokladů. Řez na přední stěně dolního

segmentu při jejím zachycení dvěma Kocherovými klíšťkami doznal změn ve smyslu krátké incize tak, aby mohly být do rány zavedeny dva ukazováky, kterými je rána roztažena do stran, směrem ke hranám. Příčný řez tedy údajně šetří nejenom část svalových vláken, nýbrž příznivě ovlivňuje i krvácení. Geppertově technice však bylo dlouho přičítáno větší riziko možnosti roztržení děložních hran a byl kritizován menší prostor k vybavení hlavičky. To vše však nemohlo zabránit plnému uznání, kterého se příčnému supracervikálnímu řezu dostalo a jehož oprávněnost přetrvává až do dnešních dnů.

Ve stejnou dobu, kdy se diskutovalo o tom, jak dolní segment otevřít a jakým způsobem jej následně překrýt plikou, zajímaly porodníky i otázky spojené s ochranou peritoneální dutiny před infikovaným děložním obsahem. Byla navržena řada extraperitonealizačních technik, které místo řezu na děloze od okolí izolovaly. Tak vznikla koncepce Sellheimovy utero-abdominální píštěle, dočasné Jeaninovy nebo Michonovy extraperitonealizace, marsupializace a exteriorizace dělohy. V literatuře je doposud citován způsob, který prováděl Rubeška.⁽¹⁸⁸⁾ Je zajímavé, že tendence k zavádění těchto modifikací se objevily i v šedesátých a sedmdesátých letech.⁽³¹⁾ Extraperitoneálnímu řezu se budu věnovat později.

Mateřská mortalita klesla koncem minulého století na 30–40 %, při extraperitonealizačních operacích kolem roku 1910–1920 na 10 % a ve třicátých letech pod 5 %. Další snížení mortality nastalo v polovině našeho století po zavedení sulfonamidů, penicilínu a chemické profylaxe do pochvy instilovaným 2% merkurochrómem.

V zájmu zachování historického kontextu uvádím ještě krátký přehled operačních technik, který byl uveden v našich prvních učebnicích porodnictví. Piřha⁽¹⁴²⁾ ve své »Nauce o operacích porodnických« rozděluje jednotlivé operace takto:

Sectio caesarea abdominalis conservativa

- sectio caesarea abdominalis corporalis
- sectio caesarea abdominalis cervicalis

Sectio caesarea abdominalis radicalis

- sectio caesarea cum amputatione supravaginale uteri
- sectio caesarea cum hysterectomia totali

Výrazu cervikální bylo chybně užíváno ještě několik dalších desetiletí, i samotný Doerfler zpočátku doporučoval hluboký korporální neboli vysoký cervikální řez napříč, těsně nad úponem vezikouterinní pliky.⁽⁵⁶⁾ Dále byly uváděny i výrazy jako sectio caesarea isthmica,⁽¹⁸⁶⁾ s.c. profunda nebo tiefe Kaiserschnitt,⁽¹¹⁰⁾ ale synonyma najdeme i u transperitoneálního přístupu, který Martius doporučil nahradit výrazem intraperitoneální, nebo u laparotomického řezu břišního – s.c. suprasymphysaria a suprapubica. Matoucí pojmy najdeme doposud i v americké literatuře – low cervical, high cervical ve smyslu řezu supracervikálního a hlubokého korporálního,⁽¹⁴⁷⁾ a dokonce koryfej amerického porodnictví De Lee ve dvacátých letech směšoval názvy low cervical a cervical. Danforth⁽³²⁾ tuto konfúzi pojmů zdůvodňoval růzností anatomického nálezu na hrdle v různých fázích porodu a mimo porod. Není-li hrdlo zkráceno, řez zahrnuje pouze dolní segment. Je-li hrdlo spotřebováno a plně dilatováno, je řez veden horní částí hrdla. V průběhu aktivní fáze nelze však anatomicky rozlišit, zda řez protíná čistě cervix nebo dolní segment.

Lukáš⁽¹⁰²⁾ v Ostrčilově učebnici mezi konzervativní metody zařazuje s.c. corporalis classica, s.c. suprasymphysaria transperitonealis, s.c. cervicalis extraperitonealis, s.c. sec. Gottschalk-Portes s dočasnou exteriorizací dělohy a s.c. sec. Sellheim se založením utero-abdominální píštěle.

Jako jeden z mála doporučoval Martius⁽¹¹⁰⁾ otevření peritonea nad dolním segmentem vertikálně, přičemž samotný

dolní segment protínal napříč. Zdůvodňoval to snadnější, a hlavně bezpečnější peritonealizací. Roztříženou řasu sešíval napříč, původně podélné protnutí dovolilo vytvoření peritoneální duplikatury nad děložní ránou.

Do historie technik c.ř. patří i zmínka o vaginálním císařském řezu, který navrhl v roce 1896 Dührssen. Hlavička byla extrahována kleštěmi, nebo byl porod ukončen obratem a extrakcí plodu. Sporadické zmínky o vaginálním c.ř. se však objevují doposud.^(78, 99, 106) Jednou z indikací může být prolaps hypertrofovaného edematózního cervixu, který je za porodu provázen častou zástavou dilatace hrdla a dystokie při porodu mrtvého plodu.⁽¹⁵⁶⁾

2. ANATOMICKÉ PODMÍNKY

Těhotenství vyvolává v pánvi několik významných změn, mj. hypertrofii viscerálního peritonea, tkáňové prosáknutí (což značně usnadňuje preparaci), zmnožení tepenné a žilní vaskularizace a změnu vztahu dělohy k pánevním orgánům. Gravídni uterus měří v termínu porodu 30–33 cm do délky. Vedle globálního přírůstku objemu dělohy je však nejvýraznější změnou vytvoření dolního intermediálního segmentu, který se konstituuje u primipar od 6. měsíce těhotenství, u multipar výrazně později.⁽¹⁴⁶⁾

2.1. Dolní segment

Podle Lacomma není dolní segment (d.s.) žádnou definovanou anatomickou jednotkou, jelikož jeho forma a tvar jsou velmi variabilní. Vytvoření dolního segmentu je výslednicí vztahu mezi dilatační silou a rezistencí děložní stěny v místě istmu. Dilatace a ztenčení istmu nastává působením intra-ovulárního tlaku (definice Williamse).

K vytvoření dolního segmentu se vyjádřil v roce 1937 Birgus⁽¹⁵⁾ takto: »Přestože otázka vzniku dolního segmentu nemá velkého praktického významu, přece jen podnítila mnoho teoretických úvah a sporů, které trvají až do dnešního dne.«

Mínění porodníků o této otázce lze shrnout podle Ostrčila do tří skupin:

- dolní segment patří k hrdlu děložnímu. Kontrakční kruh je vytažené a roztažené orificium internum (Bandl, Braun, Bumm);
- dolní segment je částí těla děložního a kontrakční kruh je rozhraním mezi aktivní a pasívní částí dělohy (Waldeyer, Hofmeier a jiní);
- nejnověji se mluví o istmu děložním (Aschoff) již v netěhotném stavu. Jeho hranicí je orificium internum anatomicum, tj. místo, kde zevně vstupuje do stěny děložní a. uterina a odstupuje plika peritoneální. Dolní hranici tvoří pak orificium internum histologicum, tj. místo, kde začíná cervikální sliznice. Z této části se vytvoří již v těhotenství a potom za porodu dolní segment, který tedy patří topograficky k hrdlu a strukturálně k tělu děložnímu, a je vystlán deciduou. Názory, které postuloval Martius, jsou uvedeny na obr. 1.

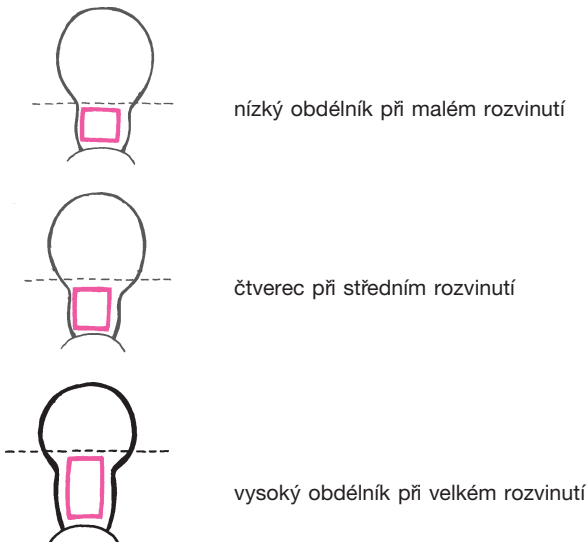
Přední stěna d.s., nazývaná plochou chirurgickou, měří asi 8 cm do délky a 10 cm do šířky, má tloušťku 0,3–0,5 cm. Horní okraj je ohraničen srůstem vezikouterinní řasy s děložní stěnou.⁽⁸³⁾ Chmelík⁽⁷⁵⁾ údaje o tvaru d.s. zpřesňuje takto: středně vyvinutý d.s. je přibližně tvaru lichoběžníku s užší základnou u měchyře a širší na hranici segmentu a aktivní

	Mimo těhotenství	Po 3. měsíci	Za porodu
děložní korpus	místo pro nidaci	místo pro plodové vejce	aktivní část
střední část (istmus, d.s.)	uzávěrový aparát	uzávěrový aparát	pasívní část
dolní část (cervix)		uzávěrový aparát	

Obr.1. Tři součásti dělohy s funkční změnou střední části mimo těhotenství, za těhotenství a za porodu⁽¹¹⁰⁾

části dělohy. Je to vlastně zhruba nízký obdélník, při průměrně rozvinutém d.s. je to čtverec a při velmi vyvinutém vysoký obdélník (viz obr. 2).

Jeho zadní stěna je asi o 3 mm silnější než přední. Dolní segment je bohatý na pojivová vlákna, obsahuje málo svaloviny, je tedy málo kontraktilní a málo vaskularizovaný.⁽⁵⁵⁾ Kompletně se vytváří za porodu. Jeho žilní plexy jsou podle Thoulona⁽¹⁷¹⁾ uloženy mezi dvěma hlubokými vrstvami svalových vláken a probíhají napříč. Artérie dolního segmentu, coby převážně větve cervikovaginální tepny, jsou nepoččetné, sinusoidní, s příčnou orientací. Jedna samostatná větvička se popisuje ve výši orif. int. canalis isthmi a vytváří s druhostrannou tzv. circulus arteriosus Huguieri.^(17, 187) O průběhu svalových vláken jsem hovořil již v úvodní kapitole. Existují ale i jiné kon-



Obr. 2. Chirurgická plocha dolního segmentu v závislosti na rozvinutí

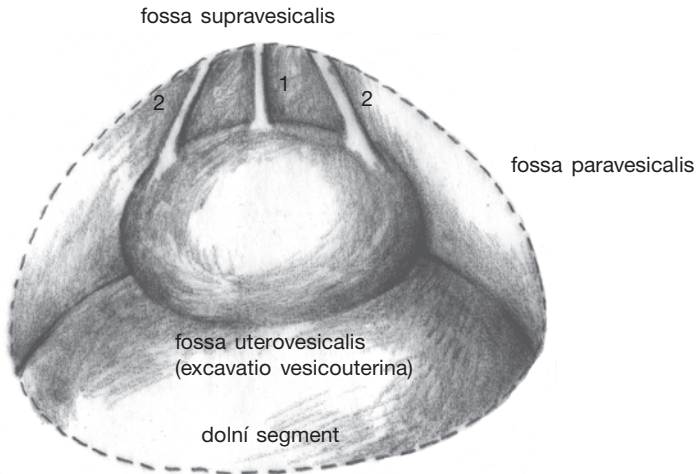
cepce, např. de Tourris⁽¹⁴⁶⁾ hovoří o třech vrstvách svaloviny dolního segmentu, přičemž vlákna tenké povrchové vrstvy probíhají longitudinálně, dvě hluboké vrstvy (archeo- a paleomyometrium) mají příčnou orientaci. Na povrchu dolního segmentu je fascie (presegmentální francouzských autorů, periuterinní amerických), náležící k fascii cervikální (praecervikální). Při dobře rozvinutém d.s. je fascie snadno odlučitelná. Představuje jeden z důležitých elementů pevnosti jizvy po hysterotomii. Ani peritoneum, ani močový měchýř k dolnímu segmentu neadherují.

2.2. Peritoneum

Peritoneum⁽¹⁹⁾ je složeno ze dvou vrstev. První je tvořena serózou, sestávající z jednoduchých plochých epiteliálních buněk, druhá ze subserózního řídkého vaziva. Při pohledu na nevyprázdněný měchýř pozorujeme, jak peritoneum vytváří řasy, které překrývají vklesliny, fossy (viz obr. 3). Tvar i výška úponu těchto řas na močový měchýř (supravezikální, obě paravezikální a vezikouterinní) mohou být rozmanité. Nejčastěji nacházíme symetrický úpon supravezikální řasy konvexitou směřující kaudálně. Mají-li paravezikální řasy úpony v odlišných rovinách, vznikají úpony asymetrické. Úpon řasy vezikouterinní začíná většinou pod rovinou úponu řasy supravezikální.⁽¹⁹⁾

Na přední stěně břišní je subserózní část peritonea přiložena k transverzální (endopelvické, endoabdominální) fascii. Svým charakterem je více areolární, spíše řídká než fibrózní a může obsahovat i preperitoneální tuk.

Nástěnné peritoneum přední stěny břišní (peritoneum parietale anterius) vytváří nad močovým měchýřem fossu (foveu) supravezikální (parietovezikální, vezikoabdominální), uloženou na obou stranách mezi plica umbilicalis mediana (PNA), plica umbilicalis medialis staré nomenklatury (BNA) – od apex vesicae k pupku, obsahující fibrózní zbytky urachu,



1. plica umbilicalis mediana (PNA) – (lig. umbilicale medianum)
2. plica umbilicalis medialis (BNA) – (lig. umbilicale mediale)

Obr. 3. Vklusliny peritonea nad močovým měchýřem

pozůstatky embryonálního allantoisu označované jako lig. umbilicale medianum (mediale – BNA) a plica umbilicalis medialis (dřívější plica umbilicalis lateralis) – obsahující obliterovanou a. umbilicalis, chordu a. umbilicalis seu lig. umbilicale mediale, laterale staré nomenklatury. Zevně od močového měchýře se nacházejí paravezikální fossy, mezi dělohou a měchýřem vezikouterinní exkavace (viz obr. 3). Nejhlubším místem peritoneální dutiny u ženy je Douglasův prostor, excavatio rectouterina. Pro úplnost nutno připomenout přičně probíhající peritoneální řasu, která se vytváří při polonaplňném měchýři a při naplněném se vytrácí – je to plica vesicalis transversa. Další řasa nástěnné pobřišnice zevně od plica umbilicalis medialis se nazývá plica umbilicalis lateralis (PNA) (leží na a.epigastrica inf., dřívější plica epigastrica).

Čtenář může postřehnout, že uvedená anatomická ter-

minologie vycházející z poslední, pařížské nomenklatury je pro praktické potřeby zavádějící a snad i bizarní. Zřejmě se budeme přidržovat původního označování, tedy plica umbilicalis medialis, lateralis, epigastrica a lig. umbilicale mediale a laterale.

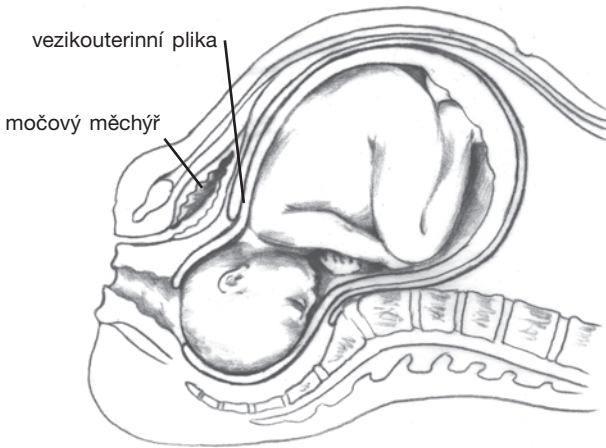
2.3. Topografické připomínky

Vaginální část močového měchýře nemá pobříšnicový kryt. Prostor mezi měchýřem a pochvou je vyplněn řídkým, lamelózním vazivem, souvisejícím po stranách s vazivem parametrií. Pars uterina vesicae urinariae, krytá peritoneem, se dotýká dělohy. Pod spodinou vezikouterinní exkavace hraničí měchýř s cervixem.

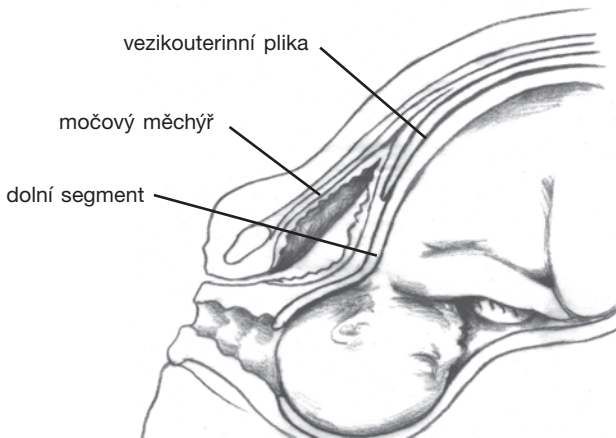
V průběhu III. trimestru těhotenství vysunuje distenze dolního segmentu vezikouterinní řasu kraniálně (viz obr. 4). Peritoneum překrývající dolní segment je snadno odlučitelné. Za porodu se vezikouterinní exkavace zvedá ještě výše, takže i kaudální část dolního segmentu je v kontaktu s močovým měchýřem (viz obr. 5). Poznání těchto těhotenských modifikací umožnilo vznik supracervikálního řezu.

Navíc se za porodu tvar močového měchýře mění tak, že je jeho dolní oddíl stlačen mezi symfýzu a dělohu. Moč se hromadí v oddílu měchýře nad sponou, což vysvětluje, že ne vždy se jej podaří při vstouplé hlavičce katétrem vyprázdnit.⁽¹⁸⁷⁾

Jaké jsou vztahy k pánevní stěně? Ureter proniká do pánve, přičemž křížuje společné iliakální cévy na straně levé, vpravo pouze zevní. Na úrovni viscerálních větví vycházejících z a. iliaca int. se nachází vlevo za a. uterina, vpravo často před ní. Aby se v tomto případě dostal při okraji zadního listu za děložní tepnu, nastává zkřížení ve formě dlouhého X. Tyto asymetrie, kterých může být ostatně více (zahrnují jak topografické změny, tak i vaskulární abnormality), jsou akcentovány dextrorotací těhotné dělohy. V parametriu pro-



Obr. 4. Vezikouterinní plika ve III. trimestru gravidity

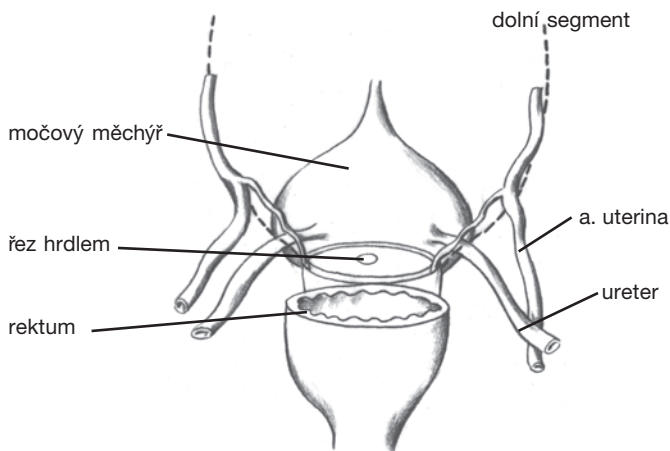


Obr. 5. Vzestup vezikouterinní pliky za porodu

chází ureter směrem dopředu a dovnitř a dostává se do vzdálenosti asi 15 mm od laterálního okraje poševní klenby. A. uterina jej přemostňuje ze zevní strany směrem dovnitř a krátce nato vydává a. cervicovaginalis. Tato tepna zásobuje kaudální část hrdla a velkou část vaginální stěny. Někdy existuje samostatná a. vaginalis, která může být i přímou větví a. iliaca int., nebo má společný odstup s a. vesicalis inf.⁽¹⁹⁶⁾

V těhotenství dochází ke změně v místě zanoření a. uterina do myometria – bod kontaktu se zvedá a přesunuje laterálně. A. cervicovaginalis kříží ureter a zůstává s ním v těsném kontaktu až do doby plného rozvinutí dolního segmentu a vstoupení hlavičky do pánve. Tím okamžikem pak již svůj těsný vztah s močovodem ztrácí. Ureter se v pozdní graviditě nachází v blízkosti anterolaterální části pochvy a hluboko pod úroveň inzerce cervixu⁽¹⁴⁶⁾ (viz obr. 6).

Stojí za zmínku, že v průběhu těhotenství a. uterina ztrojnásobuje svoji délku a zdvojnásobuje svůj průměr.



Obr. 6. Vztah ureteru, děložní tepny a dolního segmentu

3. SOUČASNÉ CHIRURGICKÉ TECHNIKY CÍSAŘSKÉHO ŘEZU

Od šedesátých let došlo ve Spojených státech amerických k nárůstu počtu c.ř. ze 4 % na nynější frekvenci 20–24 %.^(49, 50) Tam je již 10 let nejčastěji prováděnou velkou operací, např. v roce 1990 jich byl proveden 1 milión. V západoevropských zemích nedošlo sice k takovému uvolnění indikací jako v USA, přesto činí podíl c.ř. v průměru nejméně 10–15 %.⁽³⁰⁾ V této práci nebudu rozvádět epidemiologické studie, ani polemizovat s novodobými tendencemi a jejich možnými riziky. C.ř. se stal nejčastěji prováděnou porodnickou operací, přičemž je však známo, že zvyšováním procenta c.ř. nad 15 % již nedochází k poklesu perinatální mortality a morbidity ani v nejkvalitnějších perinatologických centrech.⁽⁸¹⁾ Zde je asi horní hranice, při jejímž překročení vystavujeme rodičky dalšímu riziku. Podle doporučení WHO není žádný důvod, aby frekvence c.ř. v kterékoliv zemi přesáhla 10–15 % a měla by se pohybovat spíše kolem dolní hranice tohoto pásma.

Je několik cest vedoucích ke stejně dobrému výsledku a z tohoto hlediska je nutno hodnotit nuance v operačních technikách císařského řezu. Existují operační školy, které preferují např. postavení operátéra na pravé straně pacientky,⁽¹¹¹⁾ jiné na levé,⁽⁵⁵⁾ podle toho vybavujeme hlavičku pravou nebo levou rukou.⁽⁵³⁾ Někteří po vybavení plodu a placenty luxují dělohu před stěnu břišní,^(61, 180) jiní provádějí suturu uteromické rány zásadně in situ, dělohu luxují jen za mimořádných situací, např. při nadměrném krvácení z rány nebo při

hypotonii. Tak bychom našli celou řadu rozličných modalit v různých fázích operace. Každý z nás nese v sobě pečeť svého pracoviště, své operační školy, kterou postupně rozvinul do osobních preferencí a modifikací.

3.1. Poloha rodičky

Poloha na zádech může u některých těhotných žen vyvolat v pozdních měsících gravidity symptomatický pokles krevního tlaku se všemi charakteristikami šoku. Jeho mechanismem je většinou komprese dolní duté žíly dělohou. Odtud název syndrom dolní duté žíly, který není zcela přesný, jelikož děloha může komprimovat nebo dokonce částečně okludovat i břišní aortu a vyvolat následnou redukci uteroplacentárního průtoku. Správnější je výraz syndrom aortokavální komprese nebo supinační hypotenzní syndrom, pojmy běžně používané v anglosaské literatuře.⁽¹⁴⁾ U nás se rovněž ujal z němčiny přeložený pojem klinostatický hypotenzní syndrom.⁽¹⁷⁶⁾ Tato komplikace může být nebezpečně akcentována zvláště u operací provedených ve svodné, především spinální anestézii. U těhotných dochází totiž k vyššímu stupni blokády sympatiku než u netěhotných,⁽¹⁵⁷⁾ což má za následek periferní vazodilataci v dolních končetinách.⁽⁴⁹⁾ Pokles žilního přítoku do srdce těhotné ohrožuje možným selháním cirkulace nejenom matku, ale i plod.⁽⁴⁹⁾ Hypotenze je totiž i za normálních okolností nejběžnější časnou komplikací svodné anestézie. Její prevence je ostatně snadná a účinná – prehydratace instilací krystaloidů.⁽¹³⁰⁾

Jelikož určitá komprese se předpokládá ke konci těhotenství asi u 70 % těhotných⁽¹⁶⁸⁾ a pokles systolického tlaku o 30 mmHg u 1/3,⁽¹¹¹⁾ doporučuje se uložení těhotné ženy s 10stupňovou inklinací operačního stolu do levé strany. Ně-

kteř doporučují dokonce 30stupňový sklon nebo podložení pravé strany těla klínem.⁽⁹⁸⁾ Tam, kde jsou signalizovány klinické příznaky aortokavální komprese ještě před provedením c.ř., je možno místo semilaterální polohy sklon ještě zvýraznit a vybavení plodu provést co nejrychleji, maximálně do 5 min.⁽⁴⁹⁾ V případě nutnosti velkého naklonění operačního stolu může operatér pracovat vsedě, máje na zřeteli anatomickou změnu přístupové cesty. Kardiokografické monitorování plodu se v průběhu c.ř. ani při příznacích komprese do praxe neprosadilo.

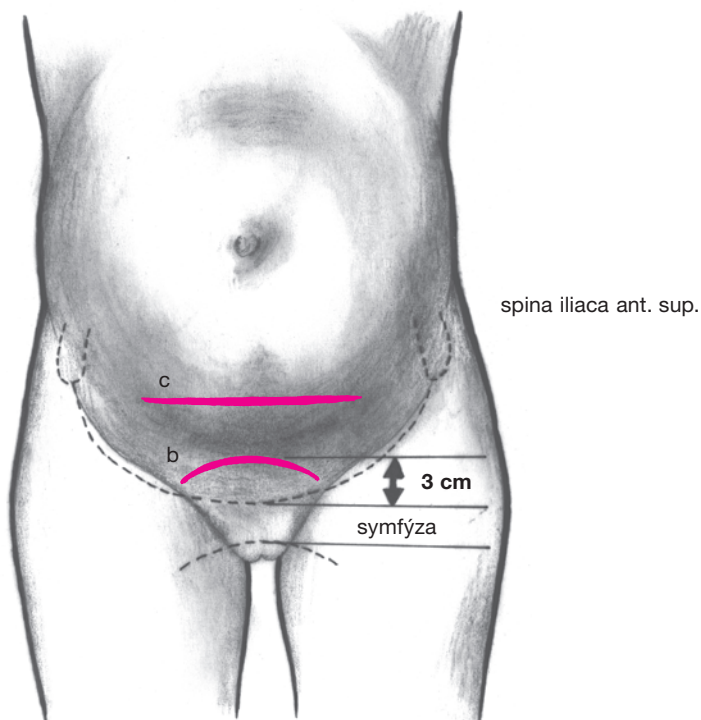
Stojí ještě za zmínku, že jsou popsány i případy fetální bradykardie při svodné anestézii, tzv. supinační nehypotenzní syndrom. Vyvolávajícím momentem může být anteroflexe v poloze vsedě, kterážto pozice je potřebná pro zavedení epidurální jehly.⁽⁴⁴⁾

3.2. Břišní řez

Nejčastější přístupovou cestou k dolnímu segmentu je laparotomie podle Pfannenstiela. I když ji Herman Johannes Pfannenstiel⁽¹³⁸⁾ podrobně popsal a zdůvodnil její výhody a indikace již koncem minulého století, k obecnému použití u c.ř. došlo až po mnoha desetiletích. Odpůrci tohoto řezu poukazovali při porovnání s dolní střední laparotomií na dlouhou dobu trvání operace a především na obtížnost vybavení plodu.

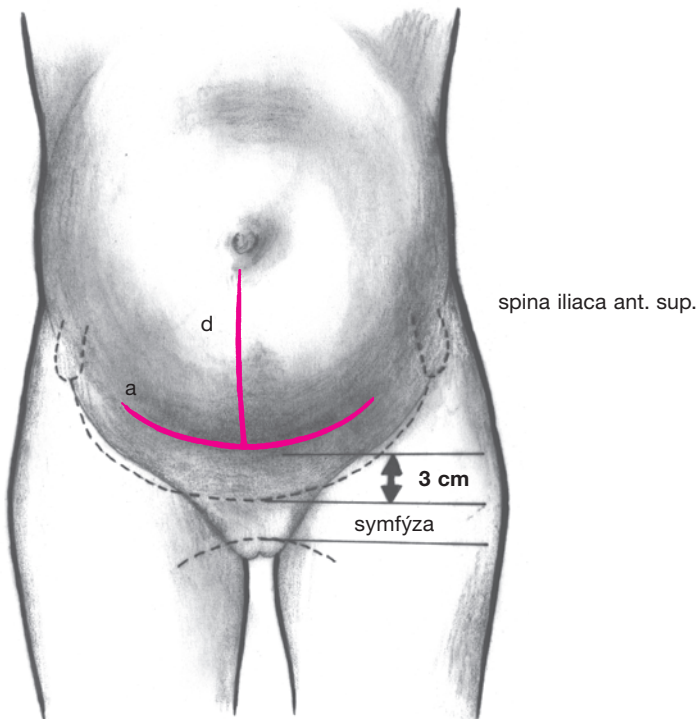
Tyto výhody ztratily povětšinou v soudobém porodnictví na významu. Zkušený operatér má svůj způsob mnohokrátě odzkoušen a nelze mu zde tedy dávat rady vycházející z algoritmu těžkostí. Díky pokrokům v anesteziologických technikách neplatí již pro většinu císařských řezů dříve tak často zdůrazňovaný časový limit. Nutno však zdůraznit, že to neplatí absolutně, jelikož nelze podceňovat především dobu

od začátku uterotomie po vybavení plodu.⁽⁷⁾ Nepochybnou výhodou Pfannenstielova řezu je větší pevnost rekonstruované stěny břišní, prakticky neznámý výskyt pooperačních hernií a většinou hladce zhojená kožní jizva, která je navíc svým přirozeným uložením těsně nad pilózní oblastí z estetických důvodů u většiny žen příznivěji akceptována. Nelze opomenout ani klidnější pooperační průběh.



Obr. 7. Kožní řez při laparotomii
b) podle Pandolfa; c) podle Cohena

Střední bod incize se nachází asi 2–3 cm nad horním okrajem symfýzy, délka je minimálně 14–15 cm, laterální okraje jsou ve vzdálenosti asi šíře tří prstů od spina iliaca ant. sup. (obr. 7a). Je nezbytná individualizace, která bere v úvahu anatomické poměry, stav stěny břišní, velikost plodu a další momenty včetně erudice operátéra. Jistě nelze z důvodu krátkého řezu riskovat komplikované vybavení hla-



Obr. 7. Kožní řez při laparotomii
a) podle Pfannenstiela; d) dolní střední

vičky.⁽³⁾ Obloukovitý průběh s konkavitou směrem k pupku sleduje směr štěpivosti kůže. Incizi aponeurózy provádíme poněkud výše, ve větším oblouku a více laterálně, délka prostřžené aponeurózy s fasciálními listy musí být minimálně 16 cm. Dimenze fasciální rány je pro vybavení plodu důležitější než rány kožní.

Pandolfo navrhl řez s konkavitou ke kosti stydké, jizva je později zcela skryta v ochlupení (obr. 7b). Někteří jej vyzkoušeli i u c.ř., mají však odmítavé stanovisko.⁽¹⁰⁶⁾ Jelikož nejsou repektovány Langerovy linie štěpivosti, vznikají často keloidní jizvy.

Z dalších příčně orientovaných řezů je záhodno uvést incizi podle Joel Cohena (viz obr. 7c). Je nasazována výše, nemá obloukovitý řez, podkoží je preparováno tupě, což omezuje krvácení, peritoneum je protínáno transverzálně.⁽²⁷⁾ Někteří tuto incizi neoprávněně považují za jakousi modifikaci řezu Pfannenstielova. Na některých pracovištích je tento postup ve velké oblibě, jinak je téměř neznámý. Na našem oddělení jej velmi často užíval prim. Jirátko.

Škola, která jej následovala, se vrátila k obloukovitému řezu nad symfýzou; všechny vrstvy včetně peritonea protíná jako u Cohena řezu napříč.

Některé operační školy popisují další řez, podle Küstnera (Rapina-Küstnera) – kožní a podkožní incize napříč, další vrstvy podélně. Všeobecně se však, pro omezený prostor k vybavení plodu, v porodnictví neujal. Příčnou laparotomii, jak ji navrhl Cherney^(194, 42) a modifikoval Bastien⁽¹⁴⁶⁾ s odstřžením přímých svalů břišních před jejich úponem do symfýzy,^{*} nebo Maylardův (1907)⁽¹¹²⁾ či Mouchelův řez (1981)⁽¹²⁰⁾ s jejich tranverzálním protnutím a podvazem dolních epigastrických

*) Tento typ incize je někdy proveden zcela neuvědoměle, je-li otevření aponeurózy situováno příliš nízko.

artérií bychom v našich podmínkách mohli použít snad jen u některých typů extraperitoneálního císařského řezu a tam, kde je nutno dodatečně zvětšit přístupové pole. Jeho plocha je mimořádně velká.

Druhým nejčastějším typem přístupu je dolní střední laparotomie (viz obr. 7d). Řez vedený přes linea alba (opération césarienne à la ligne blanche klasických autorů) má výhodu v rychlosti provedení, získání značného prostoru a malém riziku hemoragických komplikací. Má oprávnění u hrozby bezprostředního a vážného ohrožení matky nebo plodu, kdy je nutná mimořádná rychlost, u iterativních operací ve staré, stejně situované jizvě a individuálně s přihlédnutím k maturitě a hmotnosti plodu, četnosti těhotenství, odchýlným polohám nebo deformacím děložního reliéfu a svalové hmoty zapříčiněným tumory. Můžeme jej provést i u dalších očekávaných potíží, např. při mimořádné obezitě ženy. Za zmínku stojí jistě predispozice ke vzniku pooperačních hernií, což je dáno laterálním tahem sešité rány, jakož i vrozenou slabostí pochvy m. rectus abd. Bližší informace o technice břišního řezu najde čtenář v učebnicích gynekologické operativy.^(170, 105)

K časovým údajům: Timonen et al.⁽¹⁷³⁾ měřil časy od incize kůže po vybavení plodu. Do 4 min byl vybaven plod u 56 % žen při longitudinálním řezu, u 20 % při řezu Pfannenstielově. Do 6 min v 81 %, resp. 65 %. Čas nad 8 min registrovali u 8 % a 17 %. Tyto hodnoty byly ještě zvýrazněny u iterativních operací. Myslím, že erudovaný operatér bude vykazovat časové údaje značně kratší.

V našich podmínkách používáme většinou klasické rouškování, lze však vbrzku očekávat přechod na prepping pro jedno použití.

3.3. Transperitoneální císařský řez (*sectio caesarea transperitonealis*)

Sectio caesarea transperitonealis supracervicalis

- transversalis
- longitudinalis
- arciformis
- spiralis

Sectio caesarea transperitonealis corporalis

Sectio caesarea transperitonealis isthmocorporalis

3.3.1. Řez na dolním segmentu (*supracervikální řez*)

Po otevření dutiny břišní zavedeme dva boční ekartery, ke stěnám pánevním vložíme operační roušky. Možno však vystačit s jedním širším retraktorem, kterým snadno udržíme močový měchýř mimo oblast dolního segmentu. Je-li tento i přes provedenou katetrizaci nedostatečně vyprázdněn, vysuneme dolní segment směrem z pánve. Bereme ohled na možnou rotaci dělohy.*)

Peritoneální vezikouterinní pliku protneme uprostřed asi prst pod jejím úponem na dělohu, nůžkami vytvoříme směrem do stran tunel, před nímž pak serózu obloučkovitě prostříhneme. Tento první krok provádíme v místě dobré odlučitelnosti tkáně od její spodiny, s přihlédnutím k rozvinutosti dolního segmentu, protínáme celou vrstvu (někdy bývá plika hydropicky disekována a při neúplné incizi riskujeme krvácení při sesouvání měchýře ve falešné vrstvě, či dokonce jeho

*) Fyziologická lehká dextrorotace se vyskytuje asi u 80 % těhotných. Patologická torze těhotné dělohy je definována jako rotace přesahující radiální osu o 45 stupňů anebo je natolik vyjádřena, že vyvolává potíže.⁽¹³⁶⁾

poranění). Peritoneum řasy i s měchýřem pak tupě separujeme od dolního segmentu, rozsah velikosti incize volíme podle rozsahu zamýšlené uterotomie. Sledujeme možnou přítomnost plexiformních žil při hranách.*)

■ Příčný řez

(*sectio caesarea supracervicalis transversalis*)

Existuje několik modifikací.

- Krátká incize uprostřed dolního segmentu přes celou stěnu až k blanám. Výška nasazení řezu závisí na stupni dilatace hrdla a vyvinutí dolního segmentu. Při malé dilataci incidujeme níže a vice versa. Do rány vsuneme oba ukazováky a tupě ji extendujeme směrem k hranám (viz obr. 8). Až potom prořízneme blány. Od dob Gepperta doznal tento způsob největší obliby, v anglo-americkém písemnictví je spojován se jménem Munro Kerra (1926).⁽⁸⁶⁾ Řez by měl být veden v mírném obloučku tak, aby respektoval průběh svalových vláken, při úzkém dolním segmentu je nutno arciformitu zvýraznit (viz obr. 9a).

Divulze prsty má být provedena šetrně, aby nedošlo k poranění hran, laterální žilní plexy jsou pouze odtlačeny, a tím je teoreticky minimalizováno riziko krvácení.

K tomuto způsobu jsou dvě výhrady. Za první, respektování průběhu svalových vláken a vytvoření semilunárního

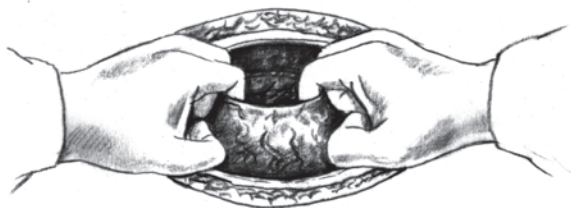*) V souvislosti s torzí popsal Carbonne⁽²⁵⁾ kazuistiku pacientky, kdy při preparaci na dolním segmentu nebyl schopen pro výraznou varikozitu sesunout pliku. Až po vybavení plodu zjistil, že se jednalo o sinistrorotaci dělohy o 180 stupňů, pravá adnexa se přesunula k pomyslné levé hraně. Derotace byla možná až po exteriorizaci dělohy. Ke svému úžasu zjistil, že uterotomie byla provedena na zadní stěně d.s. Příčinou rotace byl myom v pravé hraně, který operatér našel vlevo v souladu s předchozím ultrasonografickým vyšetřením.

typu incize vytváří nejmenší možný rozměr pro průchod hlavičky, a za druhé, digitální tah směrem k hranám vytváří nahromadění svalové tkáně v rozích, okraje rány nebývají vždy pravidelné a nastává riziko vzniku sakulačních defektů v jizvě, které jsou spojeny s vyšší incidencí vynučených c.ř. v dalším těhotenství.⁽⁴⁹⁾

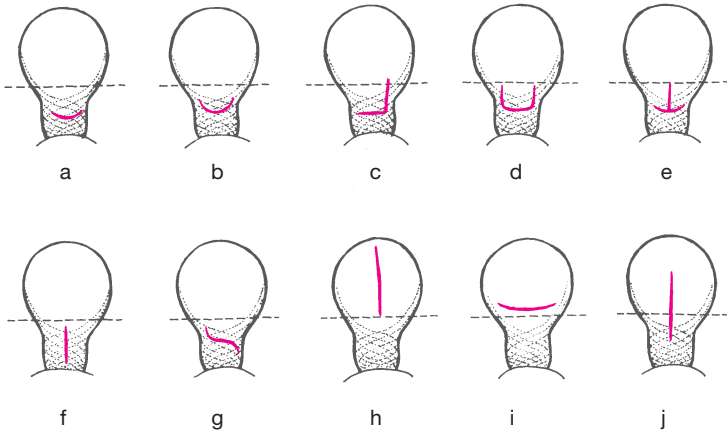
Krátká středová incize sice rovněž omezuje riziko krvácení, neplatí to však obecně a při silné segmentální stěně je operátor nucen při krvácení vést řez na slepo. Někteří v takové situaci užívají speciálně vytvořené kompresory. Řez na slepo může způsobit poranění plodu.

Aby nedošlo k potížím s vybavováním velké plodové části a k nechtěnému roztržení hran, musí být uterotomická rána nejméně 12 cm dlouhá (doporučení Rubeškovy a Ostrčilovy školy).

- Krátká incize uprostřed jako u Geppertova způsobu, digitální separace dolního segmentu od naléhající fetální části a obloukovitě prostřížení jedné i druhé strany dolního segmentu tupými zakřivenými nůžkami (bandage scissors).
- Ostré vedení obloučkovitého řezu v celém trajektu zamýšlené rány zabírající povrchovou vrstvu myometria. Kompletní středová incize a digitální rozšíření ve zbytku svaloviny. Povrchní incize určí výsledný tvar rány.⁽¹²⁾ Nelze však takto postupovat při tenkém segmentu.



Obr. 8. Geppertův řez na dolní segment



Obr. 9. Různé typy incizí při transperitoneálním císařském řezu

a) podle Gepperta; b) podle Fuchse; c) J řez; d) trap door; e) T řez; f) podélná incize d.s.; g) spirální řez; h) korporální řez; i) low classic incision; j) istmokorporální řez

■ Obloukovitý řez podle Fuchse

(sectio caesarea supracervicalis transversalis arciformis, upward curved transverse incision, quere Bogenschnitt)

Obloukovitý příčný řez, doporučovaný od roku 1927, nabízí větší užitečný obvod pro vybavení plodu. Koncová ramena tohoto řezu jsou paralelní minimálně s 50 % svalových vláken.⁽⁷⁵⁾ Tvar rány připomíná písmeno U, jehož ramena vedou 1–2 cm od hrany směrem vzhůru (viz obr. 9b). Zde je výhodné řez rovněž vést jen v povrchové vrstvě a pro úplné proříznutí stěny vymezit jen nejnižší místo polooblouku. Otvor do dělohy podle tvaru vyznačeného skalpelem získáme digitálně.

Všeobecně lze pro příčnou incizi uvést následující: nemáme-li dostatek prostoru k vybavení velké části, můžeme jed-

no rameno incize protáhnout směrem nahoru, do tvaru rány připomínající písmeno J (viz obr. 9c), nebo oboustranně, jako dodatečně vytvořený Fuchsův řez (»trap door«, »Hosenlantzfigur«),⁽⁴⁹⁾ (viz obr. 9d).

T řezu bychom pokud možno neměli používat, snad jen jako poslední možnosti – rána se hojí nekvalitní jizvou (viz obr. 9e).

Transverzální incize by neměla být používána u nedostatečně ztenčeného a nerozšířeného dolního segmentu, tedy v situacích, kdy není možno zřetelně rozlišit junkci aktivní části dělohy s relativně inaktivním dolním segmentem.⁽⁶¹⁾

■ Podélný řez

(sectio caesarea supracervicalis longitudinalis)

Podélnou incizi dolního segmentu původně navrhl Säger, v americkém písemnictví je spojena kupodivu se jménem německého porodníka Kröniga (1912).⁽⁶¹⁾ Její provedení nebývá komplikované u velmi rozvinutého segmentu – ten má v pozdní fázi porodu, jak již bylo řečeno, tvar vysokého obdélníku. Zde však byla právě nahrazena příčným řezem, respektujícím průběh svalových vláken. Svě opodstatnění má proto právě u nevyvinutého segmentu,⁽¹⁰³⁾ především u předčasných porodů. Fanaroff⁽⁴⁷⁾ používá název large low vertical incision. Snad zde hraje roli psychologický faktor, kdy je možno řez prodloužit na dolní část těla děložního, tím se však ztrácí výhoda, kvůli které byl supracervikální řez navržen, a rovněž kvalita jizvy bývá horší. Proto jej nemalá část porodníků právě při této indikaci zavrhuje. V sérii Lyona⁽¹⁰³⁾ však tvořila podélná incize 10 % celkového počtu s.c., a to právě u nerozvinutých segmentů.

Je zapotřebí většího décollement močového měchýře, z čehož vyplývá větší riziko jeho poranění i krvácení. Otevření

dolního segmentu provádíme nejčastěji skalpelem, frankofonní i anglosaské školy často používají skalpel jen ke středové podélné incizi v nejnižší dosažitelné části dolního segmentu a prodloužení uterotomie kraniálním směrem dosahují rovnými nůžkami (viz obr. 9f).

■ Spirální řez

(sectio caesarea supracervicalis spiralis)

Chmelík,^(74, 75, 76) který jej prováděl od roku 1954, byl veden snahou získat co největší otvor při uterotomii. Ten nezískáme řezem o podélné, ani příčné ose, nýbrž řezem, jehož osou je úhlopříčka dolního segmentu. Chmelík protínal vezikouterinní pliku šikmo zprava nahoře směrem vlevo dolů. Po sesunutí měchýře vedl řez v zevní části svaloviny dolního segmentu, jehož počátek situoval vlevo nad močovým měchýřem, asi 2 cm od děložní hrany. Vzestupná část přecházela napříč k pravé hraně, před ní se však stáčí nahoru k hranici dolního segmentu (viz obr. 9g). Po ostré středové incizi vnitřní části myometria tupě ránu dilatoval. Vedle získání většího prostoru chtěl Chmelík tímto způsobem předejít laceraci hran při vybavování hlavičky a následnému krvácení. Lze snadněji vybavit hluboko vstouplou hlavičku, není-li možný vaginální porod, i řešit zanedbané stavy. Užitečný obvod spirálního řezu je nejméně 32 cm (u Fuchsova řezu max. 26 cm, u Sängerova nebo Geppertova 18–22 cm, což znamená o 19 %, resp. 38 % větší prostor). V praxi to znamená, že užitečná cirkumference děložní rány je v průměru jen o 1–2 cm menší než obvod hlavičky spolu s tloušťkou vybavující ruky. I když o Chmelíkově metodě bylo referováno i v zahraničí, nedoznala všeobecného použití a ne vždy se potvrdily teoretické předpoklady. Je však dobře o ní vědět, jelikož ji může operatér někdy velmi ocenit.

O propagaci operace se vedle autora zasloužili i jeho žáci, kteří ji rutinně provádějí.

■ Korporální řez

(*sectio caesarea corporalis*)

C.ř. pomocí korporálního řezu má v současném porodnictví velmi omezené indikace. Při tzv. klasickém c.ř. předcházela incizi luxace dělohy před přední stěnu břišní, nyní ponecháváme dělohu in situ. Podélný řez začíná nad dolním, tedy již v aktivním, horním segmentu, proniká celou vrstvou myometria a pokračuje směrem k děložnímu fundu. Některé školy dávají opět přednost krátké incizi skalpelem; k rozšíření používají nůžky.

Korpus je nepoměrně více vaskularizovaný než dolní segment, proto je operace provázena větší krevní ztrátou. Velkým nebezpečím, pro které byl nahrazován segmentálním, je riziko vyšší frekvence ruptur v následující graviditě (asi 2,2 % v porovnání s 0,5 % u příčného supracervikálního).^(30, 36)

Dříve nebyly zanedbatelné ani častější následné střevní adheze na místo incize a zánětlivé komplikace. Vybavení plodu je většinou snadné a rychlé, proto bychom jej samozřejmě neváhali provést u perakutních stavů, kdy je v sázce život plodu (výhřez pupečníku) nebo i matky (abrupce placenty). Jelikož incize je nad úroveň dolního segmentu, ve kterém se nachází nejčastěji hlavička, vybavujeme plod za nožičky. Řez můžeme provést i tam, kde nemáme zajištěn přístup k dolnímu segmentu (dříve byly některé operace pro retrodeviaci dělohy doprovázeny vysokou fixací močového měchýře na přední stěnu děložní), u anatomických změn (stavy po enukleaci myomů, po operacích píštělí nebo po některých plastických operacích pro močovou inkontinenci), kdy mobilizace měchýře by byla rizikem.⁽¹⁰⁹⁾

Dnes už výjimečnou a raritní indikací bude zanedbaná příčná poloha. Někteří doporučují korporální řez u hrozících ruptur, když papírovitě ztenčený dolní segment predisponuje při příčném protěti k obtížně ošetřitelným poraněním.⁽¹⁰⁹⁾ Někdy by však mohla být zdůvodněnou indikací rozsáhlá varikozita v krajině měchýře a pliky, vcestné lůžko i jizevnatý d.s.

Pokud předpokládáme provést následnou hysterektomii (cesarean hysterectomy), nebo ligaturu hypogastrické artérie⁽¹²⁾ je někdy nutno rovněž tohoto řezu použít. Nejčastěji tomu bývá při rozsáhlé myomatóze⁽¹⁾ a karcinomu cervixu. Dörr a Šlot⁽⁴⁰⁾ zdůvodňují korporální řez u pacientek ve III. trimestru gravidity postižených karcinomem cervixu takto:

- zpravidla není znám přesný rozsah nádorové infiltrace hrdla, takže hrozí nebezpečí operace v terénu infiltrovaném tumorem;
- cervikální řez mění anatomii hrdla a v případě následné rozšířené hysterektomie může operaci znesnadnit;
- krvácení z korporálního řezu se na počátku dobře zvládne jeho přesným středovým provedením a aplikací uterotonik, v dalším průběhu následné rozšířené hysterektomie pak pomocí ligatury hypogastrických nebo uterinních artérií. Taková příznivá situace nemusí nastat při cervikálním řezu.

Hopkins a Morley⁽⁶⁵⁾ si cení hlavně toho, že vertikální incizí se vyhneme cévám v d.s., ostatně porod radno vést c.ř., jelikož jsou známy implantační metastázy v místě epiziotomie. Dvořák a jiní⁽⁴³⁾ zdůvodňují korporální řez v této indikaci zamezením poranění hrdla a diseminace nádoru. Cindr s Čepickým⁽²⁶⁾ popsali případ torze těhotné dělohy, který mimo jiné pro srůsty omenta s přední stěnou dělohy řešili korporálním řezem. V poslední době jsou známy práce, které doporučují korpo-

rální řez u předčasných porodů, když je indikován c.ř. do 28. týdne a zvláště u vícečetných gravidit.⁽³⁰⁾

Místo podélného řezu (Fritschův řez příčně dnem, ani Müllerův sagitálně přes fundus se již nepoužívají) doporučuje Durfee⁽⁴²⁾ tzv. low classic (high transverse) c.ř., obloukovitý řez napříč, 3–4 cm nad dolním segmentem (viz obr. 9i). Snad ještě informativní poznámku: v americkém písemnictví se používá termínu Sängerova operace jako synonyma korporálního řezu.⁽¹⁵³⁾ Sänger totiž v jednom období považoval řez ve střední třetině délky těla děložního za nejbezpečnější.

Není zodpovězena otázka, zda po každé uterotomii, která zasáhla děložní tělo, je nutno v následující graviditě provést císařský řez. Vysoké údaje o počtech děložních ruptur vycházely ze starých zkušeností a zcela odlišné situace. Je-li možno již revidovat tyto názory, obzvláště z hlediska používání moderních šicích materiálů, zlepšení techniky šití, pooperační péče a antibiotické profylaxe, není doposud známo.

■ Istmokorporální řez

(*sectio caesarea isthmocorporalis*)

Užívá se rovněž synonymum cervikokorporální, vhodnější by však byl u nás neobvyklý výraz segmentokorporální. Podle Racineta⁽¹⁴⁶⁾ jde o nevhodný kompromis mezi supracervikálním a korporálním řezem, jenž nenabízí žádnou výhodu oproti pouze korporálnímu – snad jen dává operatérovi pocit, že mohl zaznamenat pojem dolní segment do operačního protokolu. Někdy jde o vynucený výkon, při hrozbě, že hysterotomie v dolním segmentu je pro vybavení plodu nedostatečná (kontrakce svaloviny kolem plodové části, rezistentní na inhalaci halotanu nebo podání tokolytik, obzvláště nebezpečná při porodu konce pánevního u předčasného porodu nebo

druhého prematurního dvojčete). Někdy rovněž nelze sesunout měchýř, aniž bychom riskovali krvácení, jindy zase může placenta zaujímat celý dolní segment. Logicky správným předpokladem je však primárně volený longitudinální řez na dolním segmentu. Prodloužení řezu, nasedajícího na příčnou incizi dolního segmentu ve formě tzv. obráceného T řezu nepovažuje totiž většina porodníků za správné. Tuto situaci však nelze nikdy s jistotou vyloučit.

Některé porodnické školy jej doporučují u abdominálních porodů, kdy gestační věk nedosahuje 32. týdnů a odhad hmotnosti je pod 1500 g, což je většinou doprovázeno chirurgickou nedostatečností dolního segmentu. Je nutno protnout pliku a sesunout měchýř, podélný řez má délku 12–15 cm a v některých případech dosahuje až k děložnímu fundu.⁽¹²⁴⁾ Modifikovaný klasický řez podle De Leeho je vertikálně orientovaný, nedosahuje však až k fundu a končí maximálně na čáře, spojující odstupy oblých vazů.⁽³⁰⁾ Tato operace může být zatížena častějšími pooperačními komplikacemi i vyšší pozdní specifickou morbiditou.

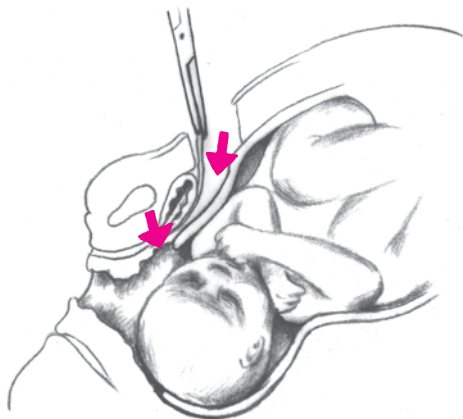
3.4. Laparoelytotomie

V úvodu jsem se zmínil o pojmu laparoelytotomie, ke kterému přidám ještě občas používaný termín gastroelytotomie. Tato nelibozvučná slova znamenají synonyma pro císařský řez, přičemž plod vybavujeme řezem v horní části pochvy. Přístup je intraperitoneální a zde se častěji používá prvního výrazu (viz obr. 10). Goodlin^(54, 54a) provedl několik laparoelytotomií, přičemž první z nich náhodně. Zcela nedávno o tomto tzv. abdomino-vaginálním přístupu referovali Isik a Gülmezoğlu.⁽⁷⁷⁾ Podmínkou operace je maximální vytažení dolního segmentu, pokročilá dilatace a vysoké vytažení pochvy – což

bývá pravidlem u pozdní fáze porodu. Řez by mohl mít opodstatnění u hluboko vstoupilé hlavičky.⁽⁹⁴⁾ Je zapotřebí většího sesunutí močového měchýře. Jelikož horní část pochvy je balónovitě vyklenuta, je dosti prostoru k její příčné incizi. Operace může být zatížena větším rizikem poranění měchýře a zánětlivými komplikacemi. Za některých okolností může být tedy laparoelytrotomie alternativním způsobem c.ř. U nás o ní referoval pod názvem *sectio caesarea abdominalis transperitonealis infracervicalis transvaginalis* Štencl.⁽¹⁶⁹⁾

Postupujeme-li k horní části pochvy extraperitoneálním způsobem, hovoříme spíše o gastroelytrotomii. Navrhl ji původně Ritgen v roce 1821,⁽¹⁸⁸⁾ a to z pravého suprainguinálního řezu.

Další matoucí pojem, laparotracheolotomie, se již v praxi nepoužívá. Název byl však svého času velmi populární v USA a znamenal císařský řez s vertikální incizí v dolním segmentu. Objevuje se v akademických diskusích o názvosloví tzv.



Obr. 10. Laparoelytrotomie

cervikálního řezu (low cervical, high cervical), což jsou, jak již bylo řečeno, matoucí pojmy přenesené do naší doby z dvacátých let.

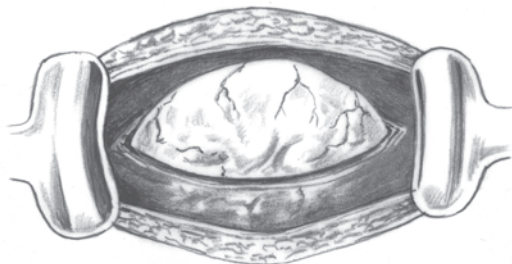
3.5. Některé nové koncepce

3.5.1. Atraumatický řez u prematurity

(atraumatic premature cesarean delivery)

V posledních několika letech se ze široka diskutuje o problému »atraumatického« císařského řezu u prematurity. Snahou tzv. protektivního císařského řezu je pokud možno v co největší míře zamezit neonatologickým komplikacím.

Sherer a Menasche⁽¹⁵⁵⁾ doporučují inhalaci halotanu v koncentraci 2–4 %, těsně před incizí dělohy. Relaxace svaloviny zamezí v mnoha případech spazmu, který znemožňuje šetrné vybavení plodu z dělohy. Je-li plodová voda zachována, je za stejným účelem provedena šetrná incize stěny tak, aby blány zůstaly zachovány a amniální vak mohl protrudovat z rány (viz obr. 11). Nenastane náhlá redukce děložního volu-



Obr. 11. »Atraumatický« způsob provedení c.ř. s výhřezem vaku blan – amnionsectio

mu, která vzniká po obvyklém protržení vaku blan a která je stimulem pro vznik kontrakce. Ale i když přesto ke kontrakci myometria dojde, hydrostatický tlak zachovaného amniálního vaku zamezí apozici stěn kolem plodu. Až po uchopení naléhající části, která prošla, kryta vakem blan, vně uteromické rány, protrhneme blány. V této fázi je riziko děložního spazmu již nepodstatné. Autoři nazvali tento způsob »atraumatic premature cesarean delivery«. Přístup do dělohy možno zjednat podélným řezem na dolním segmentu, který protáhneme několik centimetrů do aktivní části (incize podle De Lee nebo large low vertical incision), ale i U řezem nebo konkávní semilunární incizí podle Jovanovice, která nabízí přičnou incizi, vyhýbající se blízkosti cévních svazků. U nás doporučuje Hájek^(56a) při s.c. u extrémně nezralého plodu parciální tokolýzu β -adrenergními látkami, ale lze použít i glyceril trinitrát v průběhu spinální nebo epidurální anestézie.

3.5.2. Řez podle Hillemanse

sectio caesarea praeparativa

(isthmica intraperitonealis) amnion protectiva

Hillemans⁽⁶⁴⁾ má k tradičním technikám několik výhrad:

Často není řez na dolním segmentu situován na optimální nebo funkční místo; je buď v kontraktilní části nebo nízko v oblasti cervixu. Nezřídka je překážkou snadného vybavení plodu malý prostor, spasmus nebo kontrakce, vzniká riziko trhlin a krvácení, při tzv. slepé Stichinzision poranění naléhající části.

Řez myometriem je situován do nejtenčího úseku, který zjistíme vypalpováním; je veden subtilně v dolním segmentu napříč, postupně přes deciduu až k vaku blan. Pro rozšíření středové incize možno použít skalpelu nebo nůžek, případně

tupé divulze. Při jednoduchém »amnionsekcii« necháme prolabovat vak blan, tlakem amniálního vaku je minimalizováno krvácení z okrajů rány a nedochází ke kontraktuře, jak bylo popsáno výše. Po kontrolovaném protržení vaku vybaujeme plod pomocí ruky nebo i lehkého tlaku na fundus.

Při úplném »amnionsekcii« je vak blan luxován – po jeho odloučení v dolní části, i s naléhající plodovou částí přes břišní stěnu. Až potom provedeme amniotomii. Plod je až do posledního okamžiku chráněn plodovou vodou. Doporučuje se tedy rovněž u předčasných porodů.

4. VYBAVENÍ PLODU

Vybavení plodu z dělohy patří mezi nejdělicatnější fáze císařského řezu. Její vedení vyžaduje ze strany operátora klid a rozvahu. Ve 2–3 % případů bývá extrakce obtížná.⁽²¹⁾ Některé těžkosti můžeme anticipovat, jiné jsme však nuceni řešit ad hoc. Je proto nezbytné, aby vždy jeden člen operačního týmu byl zkušeným porodníkem, ovládajícím běžné porodnické hmaty a manévry. Je zajímavé, že historické učebnice se otázkou vybavení plodu zabývají velmi spoře, jakoby porodní traumatismus, ohrožující zdravý vývoj dítěte, byl doménou jenom vaginálního porodu. Císařský řez sám o sobě však není žádnou absolutní zárukou atraumatického porodu.⁽¹⁰¹⁾

U korporálního řezu nečiní extrakce plodu většinou žádné potíže. Při poloze podélné hlavičkou zachytíme nejbližší uloženou nožku a za ni plod vytáhneme.⁽⁷⁰⁾ Při poloze koncem pánevním rodíme jako první hlavičku a pak plod tahem za ramínka. U polohy příčné je třeba vykonat nejdříve obrat a potom možno plod extrahovat za nožku nebo za hlavičku podle toho, která velká část je blíže.⁽⁶⁸⁾

U supracervikálního řezu při poloze podélné hlavičkou rodíme nejčastěji do rány děložní záhlaví. Při dolním okraji uterotomické rány vsuneme pod hlavičku dlaň ruky, někdy stačí jen několik prstů. Flexí prstů a dlaně v zápěstí a šetrným tlakem ruky hlavičku vybavíme. Mnohdy je zapotřebí současného tlaku na děložní fundus. Někdy je však výhodnější vyrotovat hlavičku do rány tak, aby se rodila obličejem. Tento způsob doporučo-

vala i většina klasických učebnic. Předpokládalo se totiž, že dojde k omezení možnosti aspirace plodové vody a krve.⁽⁸⁸⁾ Přetočení hlavičky obličejem do rány doporučují některé školy především u plodů velké hmotnosti. Někdy je zapotřebí výkonů podporujících porod hlavičky, tak jak je známe z vaginálního vedení porodu konce pánevního, tedy jakési obličejové části obráceného Mauriceauova hmatu.⁽¹⁶⁴⁾ Nejsprávnější je však přizpůsobení se nabízenému mechanismu. Vybavení rukou je sice málo traumatizující pro plod, ve stísněných prostorových podmínkách, kdy ruka zvětšuje obvod procházející hlavičky, může ale nastat větší riziko roztržení preformované děložní rány. Je nutno se vyvarovat násilného vytlačení hlavičky nadměrně vyvinutým tlakem na dělohu – tzv. efektu vystřelené pecky (Kirschkern-Effekt).⁽²¹⁾

Někteří preferují místo ruky lžící forcepsu. Zavedením jedné, nejčastěji levé, kleštiny ke straně hlavičky vzniká nejenom vodící plocha, pod níž je hlavička vytlačena, ale i páka, vektis.⁽³²⁾ Tento způsob se vyvinul z nápadu Sellheimova, který navrhl speciální lžící (Gefensterter Hebel).⁽¹¹⁰⁾

Konec pánevní vybavujeme stejným způsobem, jaký použijeme u vaginálního porodu. Podle okolností rodíme nejprve hýždě pomocí digitální extrakce, anebo plod extrahujeme za přední nožku. Na vážnoucí hlavičku použijeme šetrně hmatů manuální pomoci. U příčných poloh a především u dorzoinferiorních doporučuje Pelosi⁽¹³²⁾ obrat ještě před začátkem incize.

Značné potíže mohou nastat, je-li hlavička balotující, nefixovaná v dolním segmentu (high-floating head). Warenski⁽¹⁸⁵⁾ doporučuje nasadit v těchto případech Kiellandův forceps, šev šípový nutno podle něho převést do příčného průměru pánve. Vybavení hlavičky při c.ř. pomocí kleští je v některých teritoriích daleko častější. Používají se především kleště krátké – Bartonovy (navržené původně pouze pro vaginální extrakci hlavičky v hlubokém příčném stavu, s artikulovanou

přední lžící), »malé« Pajotovy, ale i paralelní Suzorovy.⁽³²⁾ U nás má Kudela⁽⁹²⁾ velmi dobré zkušenosti s De Leeho krátkými kleštěmi (short strait Simpson forceps, De Lee cesarean section forceps). Obrat a extrakce plodu při balotující hlavičce jsou rovněž možné, bojíme se ale traumatických konsekvencí.⁽¹⁸⁵⁾

Nelze-li hlavičku porodit za pomoci vsunuté ruky, lze místo kleští použít i vakuového extraktoru. Podle Nakana (1223) je možno provést extrakci v kterékoli fázi, není nutný zvláštní výcvik, nasazením peloty nedochází ke zvětšení obvodu procházející části a ani ke kompresi hlavičky. Lacerace jsou méně časté.

Pro vakuumextrakci jsou vhodné nástroje s novým designem, jejichž peloty mají velmi plochý profil (např. Minicup fy Collin), nebo vakuový extraktor s měkkou pelotou a flexibilním traktorem (až do 90 stupňů) firmy Mityvac z USA – tzv. M style vacuum extraktor cup. S tímto způsobem při c.ř. nemáme však žádné zkušenosti. Za některých specifických okolností, i když je hlavička hluboko vstouplá do pánve, jsme nuceni porod ukončit c.ř. Nepodaří-li se ji vybavit rukou, je možno se pokusit o vytlačení ramínek směrem k fundu, a to za pomoci ukazováků. Je-li incize na děloze nasazena příliš vysoko, lze se podle některých porodníků, zvláště u malých plodů, pokusit o extrakci po obratu.⁽¹⁴⁶⁾ Nejčastěji však musíme přistoupit k manuálnímu vytlačení hlavičky vaginálně. K vytlačení hlavičky je však nevhodnější přistoupit ještě před incizí dělohy.⁽⁹⁸⁾

Rovněž v situacích, kdy nelze ani při opakovaných manipulacích při dystokii ramínek porodit plod vaginálně, je podle O'Learyho zpětné zasunutí (replacement) hlavičky (Zavanneliho manévru), tokolýza a abdominální vybavení nejslibnějším řešením pro matku, plod i porodníka.^(128b) V případě selhání klasických hmatů i Zavanneliho manévru je možno provést

nejprve abdominální cestou dolní příčnou uterotomii, která umožní manuální rotaci předního ramínka do šikmého průměru a sestup ramínka zadního, čímž je vaginální porod umožněn.^(128a)

U nezralých plodů, zvláště při poloze koncem pánevním (KP), volíme jednu z možných modifikací výše popsaných řezů nebo zvolíme protektivní způsoby c.ř. Druzin⁽⁴¹⁾ doporučuje u těchto stavů vedle korporálního řezu tzv. splinting techniku. Plod je fixován tak, že hlavičku drží operatér v ruce, trup plodu stabilizuje na předloktí a hýždě v antekubitální jamce.

O důležitosti dostatečné expozice operačního pole bylo již pojednáno.

5. OD VYBAVENÍ PLODU PO SUTURU

Po vybavení plodu přebírá nejčastěji péči o novorozence přítomný neonatolog. Názory na odsávání nejsou ustálené. Někteří doporučují odsávání bezprostředně po vybavení hlavičky z dutiny děložní (odsávání podle De Leeho), jiní výběrově, je-li přítomna smolková voda, nebo po signálech intrauterinní tísně. Další odsávání zcela zavrhnou. Podle dnešních poznatků je aspirace mekonium primárně intrauterinní záležitostí, přesto oronazofaryngeální aspirace při zkalené vodě spojená s aspirací trachey snižuje závažnost mekoniového aspiračního syndromu.⁽⁴⁶⁾

Pracoviště by mělo mít zajištěnu možnost stanovení parametrů krevních plynů po odběru krve z umbilikální artérie. Po přerušení pupečníku je vhodná doba pro nitrožilní podání antibiotik. Placenta se rodí spontánně po aplikaci uterotonika; nejčastěji používáme bolus 5 jednotek oxytocinu do zavedené cévní linky nebo kontinuální infúzi s dvojnásobnou dávkou. Manuální lýzu provádíme pouze za situací, které nutí k urychlené sutuře anebo pokud se placenta neodloučí spontánně. Nejmenší krevní ztráty jsou totiž registrovány právě u spontánních expulzí placenty⁽¹¹³⁾ a pravděpodobně zanedbatelný není ani nižší výskyt pooperačních endometritid. Dutinu zbavíme zbytků plodových blan, revidujeme ji digitálně nebo kleštěmi s tampónem, kyretu použijeme pouze při podezření na přítomnost reziduí. Snažíme se odstranit blány i z dolního segmentu, mohou být totiž překážkou odtoku lo-

chií a vzniku hematometry. Uzavřené, zcela nezralé hrdlo mírně dilatujeme Hegarovým dilatátorem nebo dlouhým zahnutým peánem, u primipar a u primárního řezu uvádí literatura i možnost intrauterinního zavedení Foleyho katétru, který je vyveden pochvou. Některé školy doporučují dilataci hrdla prostředníkem a ukazovákem a následnou dezinfekci dolního segmentu. Při podezření na amniální infekci doporučují rovněž irigaci dutiny děložní mefoxinem.

6. SUTURA DĚLOHY PO CÍSAŘSKÉM ŘEZU

O způsobech uzavření uterotomické rány se diskutuje, jak bylo zmíněno v úvodní kapitole, již od dob Kehrera a Sängera, prvních propagátorů sutury dělohy po c.ř. v evropském porodnictví. Na rozdíl od tehdejších, jsou současné názory podloženy podrobnějšími znalostmi o hojení tkání i mechanismech vzniku infekčních komplikací a poznatky, které přinesly nové druhy šicích materiálů.

Nejpoužívanějším šicím materiálem při c.ř. byl doposud obyčejný catgut, síly 3–4 podle dekadického značení (evropská farmakopea – EP). Chromovaný catgut se při šití stěny děložní používá již méně často. Catgut jako představitel organického, resorbovatelného*) materiálu má nekonstantní dobu resorpce,**) která je závislá jak na prostředí, ve kterém se vlákno nachází, tak i na homogenitě či různorodosti tkáně, z níž je nit vyrobena. U catgutu je to většinou 8–12 dnů, u chromovaného catgutu 16–24 dnů. Doba do úplného rozpuštění vlákna trvá 30, resp. 60 dnů.⁽¹²⁷⁾

Moderní šicí materiály, umělá vstřebatelná vlákna, u nás ještě nedoznaly všeobecného použití. Z polyfilních absorbovatelných*) vláken jsou nejznámější Dexon (fy Davis and Geck Co) odvo-

*) Catgut je resorbován vlivem buněčných enzymů, umělé vstřebatelné vlákno je absorbováno hydrolýzou.

**) Resorpční nebo absorpční čas je doba, za kterou vlákno ztratí 50 % ze své pevnosti. Doba do úplné metabolizace (totální vstřebatelnost) je období, za které je vlákno plně resorbováno nebo absorbováno.

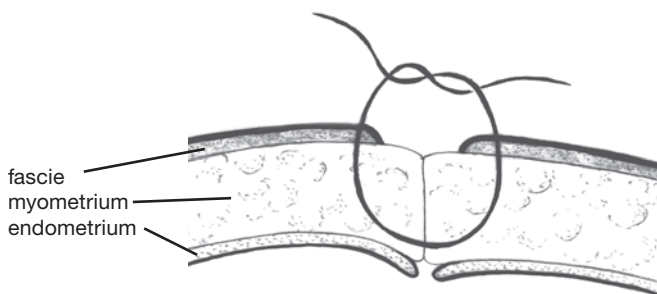
zený od kyseliny glykolové a Coated Vicryl (fy Ethicon), její kopolymer s kyselinou mléčnou. Vlákna jsou pevnější a spolehlivější než catgut, nevyvolávají tvorbu protilátek a nedráždí natolik okolní tkáň. Absorpční čas je 21 až 25 dnů, úplná vstřebatelnost 56 až 70 dnů. Bezpečnějšího uzlení, ale přitom i některých výhod monofilů se dosahuje povlékáním povrchu nebo impregnací různými látkami, např. stearanem vápenatým (Coated Vicryl) či polymerními substráty (polykaprolát u Dexonu II). Podle našich zkušeností je Coated Vicryl momentálně nejbezpečnějším materiálem pro suturu myometria. V současné době se dostává na trh nový šicí absorbovatelný materiál – kopolymer, sestávající ze 75 % kyseliny glykolové a 25 % kaprolaktonu (polyglicapron 25 fy Ethicon) pod názvem Monocryl, který ještě do obecného povědomí porodníků nepronikl. U tohoto vlákna jsou odstraněny některé nevýhody monofilament, např. je lze pro mimořádnou poddajnost dobře uzlit, ale jejich přednosti zůstávají zachovány (hladký průnik tkáněmi, nízký knotový efekt, žádná kapilarita, výhodnost při použití v potenciálně infikovaném prostoru při sutuře dělohy). Na rozdíl od catgutu má vysokou úvodní pevnost. Mezní doba pevnosti (podpora tkáně), která je pro klinickou praxi nejdůležitější, je přitom v průměru 21 dnů (např. pro porovnání Vicryl Rapid – 12, Coated Vicryl – 30, PDS II – 60 dnů). V nejistém terénu je výhodnější čistě monofilní materiál, např. PDS (polydioxanon) nebo Maxon (polyglykolid). Tato vlákna udrží pevnost i v infikované tkáni. Po 28 dnech zůstává ještě 50 % původní pevnosti, její mezní doba je 60 dnů a úplná degradace je ukončena až po 180 dnech.⁽¹²⁷⁾ Nejčastěji používáme jehly zakřivené do 4/8 obvodu kruhu s oploštělým nebo trojhranným profilem a francouzským ouškem. Vlákno i jehla by měly být stejného průměru, což je možné pouze u atraumatických návleků, kdy je vlákno zapaštěno v ose jehly, takže ani rozštěpené ouško, ani zdvojený návlek tkáň nehmoždí.

Umělá nevstřebatelná vlákna při šití děložní stěny nepoužíváme. Na našem pracovišti jsme je používali občas při sutuře presegmentální fascie (silon síly 1,5). Snažíme se vyloučit nadbytek šicího materiálu a omezit tkáňovou ischémii, která vzniká extrémním dotahováním vláken anebo používáním překřížených stehů (X, Z, pokračující podvlékané stehy). Vyhýbáme se prošívání sliznice, někdy však, je-li stěna dolního segmentu mimořádně ztenčená, nemůžeme tento požadavek beze zbytku respektovat. Vznikající mikrofistuly podporují zánětlivou reakci v myometriu a snad predisponují ke vzniku následných bolestí a endometriózy (Granjonův syndrom).⁽⁶⁵⁾

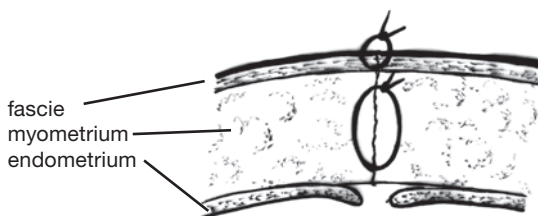
Při sutuře rány po supracervikálním trans- nebo extraperitoneálním c.ř. zachytíme oba okraje rány ve střední rovině americkými kleštěmi (mohou to být však i okénkové kleště, T kleště nebo jiný druh nástrojů, např. Greenovy-Armytagovy hemostaty, které jsou obzvláště vhodné při krvácení ze stěny). Ti, kteří dělohu při šití luxují z dutiny břišní, žádné pomocné nástroje nepoužívají a sblížení stěn realizují digitálně. V naprosté většině případů jsou oba okraje dobře patrné. Jen vzácně, je-li incize myometria nasazena příliš nízko, anebo při velmi ztenčeném dolním segmentu, může operatér přišít místo dolního okraje k hornímu zadní stěnu dolního segmentu. Predispozicí k této okolnosti je vytlačení zadní stěny promontoriem. Tento omyl bývá však zavčas rozpoznán.

Strategickými místy jsou laterální okraje rány, póly. Odsud pochází většina krvácení, proto sem někteří porodníci nakládají uzlový nebo žíněnkový steh (U steh), který slouží jak k hemostáze, tak i jako pomocné, situační vlákno k elevaci operačního pole. Existují i další možnosti, jak zajistit bezkrevnost pólu – jeho vtažení pomocí kochru směrem ke středu ještě před zauzlením vlákna. Způsobů ošetření pólu je více a uvádění různých modifikací by bylo nad rámec této kapitoly. Upřednostňujeme jednu vrstvu, monoplán vytvořený z uzlových stehů,

ve vzdálenosti 1–1,5 cm – začínáme u protilehlého pólu přes střed ke straně operátora.⁽¹⁹⁸⁾ Každý steh zabírá celou vrstvu mimo deciduu včetně fascie (viz obr. 12). Vlákna ponecháváme po zauzlení neodstřížena, jejich sepnutí do peánu nám zajistí zlepšení expozice rány. Je-li však fascie dobře patrna, což bývá pravidlem u rozvinutého dolního segmentu, je možno jejím sešitím vytvořit další vrstvu (viz obr. 13). Tuto možnost využíváme nejčastěji u extraperitoneálního c.ř. Dbáme však na to, aby nedošlo k vytvoření zbytkové dutiny. Je možný samozřejmě i jiný postup – od středu, nebo od pólů ke

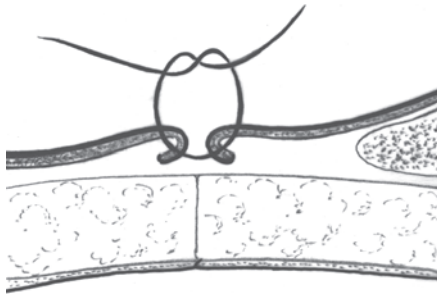


Obr. 12. Způsob šití okrajů děložní rány; sutura stěny uzlovými stehy zabírající svalovinu i fascii

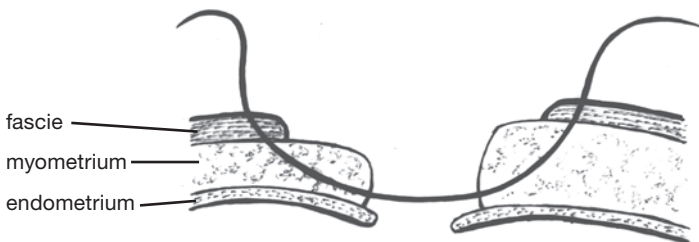


Obr. 13. Způsob šití okrajů děložní rány; sutura myometria uzlovými stehy, fascie šita v další vrstvě

středu – měli bychom se tedy přizpůsobit stavu a projevům rány. Lokalizované krvácení řešíme jemným X stehem, bodové můžeme koagulovat. Pokračujícím stehem sešijeme prostříženou vezikouterinní pliku, čímž ránu extraperitonealizujeme. Zabíráme okraj k okraji, anebo podle Cushinga několik mm od okrajů – tímto způsobem rannou plochu serózy zanoříme (viz obr. 14). Při významnější extravazaci zavedeme pod peritoneální řasu sací drén. Tento prostor můžeme v pooperační době velmi snadno kontrolovat ultrazvukem, je totiž často zdrojem nevysvětlitelných teplot.⁽⁴⁸⁾ Neopomeneme samozřejmě



Obr. 14. Zanořovací sutura vezikouterinní pliky podle Cushinga



Obr. 15. Způsob šití okrajů děložní rány při jejich odlišné tloušťce

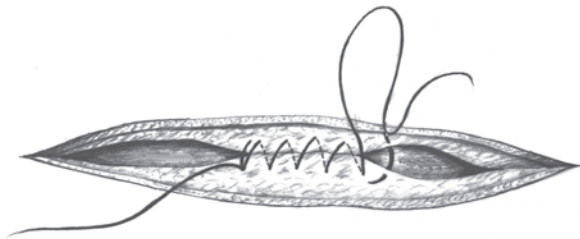
vysušit operační pole, odstranit zbytky sraženin a plodové vody, zrevidovat adnexa a žilní systém. V posledním období se mění názory na neotvorbu peritoneální tkáně a naskýtá se otázka, zda vůbec dolní segment děložní peritonealizovat.^(71, 141) Zatím se však nelze k této otázce jednoznačněji vyjádřit.

Mají-li okraje děložní rány odlišnou tloušťku, snažíme se tenčí okraj prošívat na větší ploše (viz obr. 15). Jindy bývá dolní okraj rány delší, což se vysvětluje sestupně graduálním úbytkem svalových elementů a atonií dolního segmentu. Ztíženou adaptací okrajů pak korigujeme šikmým nakládáním stehů, přičemž sešikmení postupně směrem ke středu ubývá. Nerespektujeme-li tento stav, vzniká nadbytek tkáně uprostřed a výsledná sutura tvaru T anebo tvaru L, končíme-li šití při jedné z hran.

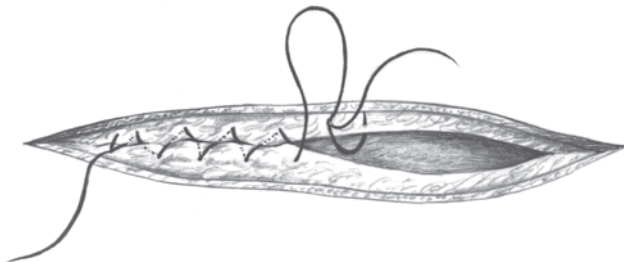
V krátkém přehledu uvádím některé názory na šití rány, které sice vycházejí z historického kontextu, ale nedají se ani v současné době považovat za zcela obsoletní, spíše za nemoderní, zbytečné i abundandní. Hammerschlag⁽⁶⁶⁾ již počátkem tohoto století doporučoval šití ve dvou vrstvách, z nichž první vytvořil pomocí jednotlivých uzlových stehů zabírajících celou vrstvu svaloviny, druhou seromuskulárním pokračujícím stehem. Ostrčil⁽¹²⁹⁾ mezi muskulomuskulární stehy vkládal ještě uzlové seromuskulární, které pak přešil jemným peritoneálním pokračujícím stehem, jenž zachycoval serózní povlak dělohy na způsob stehu Lembertova.*) Doerfler⁽³⁷⁾ navrhl dvě etáže pokračujícími stehy, každý steh zabíral polovinu vrstvy svaloviny, druhá vrstva přitom přesahovala v pólech vrstvu první. Stejný způsob uvádí ve své monografii Kotásek.⁽⁸⁸⁾ Podle dotazníkového průzkumu z roku 1970, který

*) Lambert (1826) prokázal význam serózy pro úspěšné zhojení stěvních anastomózy a nebezpečí sutury sliznice. Jeho seromuskulární steh sliznici zanořuje do lumen.

zveřejnil Pontuch,⁽¹⁴³⁾ se u nás svalovina šila v té době nejčastěji ve dvou vrstvách, vždy jednotlivými nebo pokračujícími stehy. V menším počtu případů byla první vrstva šita jednotlivými a druhá matracovými, anebo první jednotlivými a druhá pokračujícím (a podvlékaným) stehem. Pouze jeden ústav udal šití v jedné vrstvě. Martius⁽¹¹⁰⁾ šil první vrstvu uzlovými stehy, druhou Z stehy (figure-of-eight suture Anglosasů). Snažil se tím zmenšit rozměry rány a přiblížit laterální okraje směrem ke středu. Kleisl radil sešít první vrstvu dovnitř uzlenými stehy a Menyász pro první vrstvu používal ve středu uzlený steh, jehož vlákno zabíralo směrem k rohu vždy sta-



Obr. 16. Poloviční Kirschnerův steh vytvářející první vrstvu stranové poloviny rány



Obr. 17. Jednoduchý Schmiererův steh

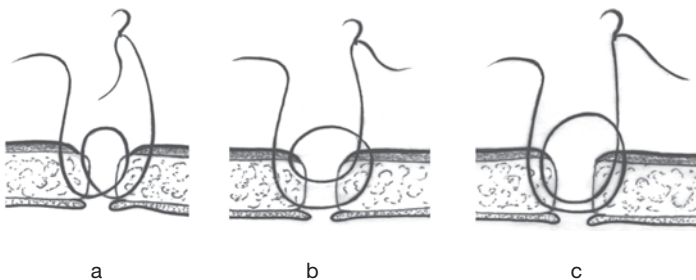
novenou polovinu rány pokračujícím způsobem (poloviční Kirschnerův steh)⁽¹¹⁷⁾ (viz obr. 16). Druhou vrstvu vytvářel z uzlových žíněnkových stehů. Další variantou pro první vrstvu byl Schmiedenův steh (Hexennaht, herring-bone stitch) jednoduchý nebo podvlékaný (viz obr. 17).

Od počátku sedmdesátých let se začaly prosazovat názory o výhodách šití stěny děložní v jedné vrstvě. Craiginovo rčení z roku 1916 »once a section, always a section« se ukázalo neopodstatněným a z pohledu současného porodnictví je možno až sedmdesáti procentům pacientek po předchozím c.ř. nabídnout »trial of labor«. Vytvoření kvalitní jizvy je základním předpokladem pro následný nekomplikovaný vaginální porod. Na hojení rány má vliv více faktorů, mnohé jsou ostatně shodné s rizikovými faktory puerperální morbidity – především infekce, nedostatečné prokrvení a cizorodá tkáň. Podle mnoha porodníků šití děložní rány v jedné vrstvě přináší v sumaci s dalšími lokálními faktory (šicí materiál, adaptace okrajů, extramukózní steh) zlepšení kvality jizvy.^(87, 144, 184) Při šití ve více vrstvách dochází následkem involuce dělohy ke koncentraci šicích vláken na malém prostoru, což stěžuje jejich resorpci. Při šití v jedné vrstvě jsou tvořící se jizvy lépe vaskularizovány a je příznivější poměr svalových a pojivových elementů. Hyalinizace a následná fragmentace svalových vláken znamená vytvoření defektní jizvy. Tyto anomálie vedle okrsků endometriózy byly nejčastěji nacházeny po šití děložní stěny ve více vrstvách.⁽⁸⁷⁾ O našem způsobu šití rány děložní jsem psal na předchozích řádcích. Dobré zkušenosti se suturou v jedné vrstvě jsou podloženy více než 2 800 císařskými řezy.

Existují i další modifikace spočívající ve stehových technikách. Ventruba⁽¹⁸⁰⁾ doporučuje vytvoření jedné vrstvy dvouetážovým stehem (viz obr. 18a). Stehy nakládá v jedné rovině, v případě potřeby vpichy odklání laterálně, a tím dosahuje při krvácení efektu jako u Z stehu. Tento způsob přináší

podle brněnské školy příznivější adaptaci okrajů a zabránění zanoření nebo prominenci vnitřní vrstvy myometria do dutiny děložní. Stejný průběh má modifikovaný Sarafoffův steh, jehož jméno je odvozeno od bulharského chirurga Dimitera Sarafoffa, který působil v letech 1939–1943 v Lipsku a v Berlíně. O jeho způsobu referovali nedávno Müller⁽¹²¹⁾ a Heidenreich.⁽⁶²⁾ Rytmus vpichů je zevně-hluboko, vnitřně-povrchově, vnitřně-povrchově, zevně-hluboko. Zevní vpich nemá být naložen více než 1,5 cm od okraje rány a odstup jednotlivých stehů je 1,5–2 cm. Uterotomie tak může být uzavřena 5–6 stehy. Dalším je steh typu »cor de chasse« (pytlácké oko); má rovněž efekt dvou vrstev a je vhodný zejména u okrajů různých dimenzí (viz obr. 18b). Tyto stehové techniky jsou odvozeny od odlehčujících stehů (pilířový, oporný steh, Pfeilernaht), jedním z nich je i tzv. kladkostrojový steh (Flaschenzugnaht) (viz obr. 18c).

Šití jedné vrstvy pokračujícím stehem nebylo dříve při použití catgutů bezpečné. Dnešní dostupnost umělých vstřebatelných vláken, která se vyznačují značnou pevností a dalšími



Obr. 18. Další modifikace stehových technik

a) dvouetážový steh podle brněnské školy; b) steh typu »cor de chasse« (pytlácké oko); c) kladkostrojový steh

příznivými vlastnostmi, jež vyžaduje klinická praxe, mohou změnit psychologický přístup operátora k tomuto problému. Všeobecně lze říci, že izolované stehy jsou příznivější pro zabezpečení prokrvení tkáně, ale naopak zajišťují omezenější hemostázu. Na druhé straně je váha šicího materiálu při sutuře stejné rány u uzlových syntetických stehů až o 10 % vyšší než u stehu pokračujícího, u catgutů dokonce až o 27 %.⁽¹²⁶⁾

Jaké jsou názory na vhodnost luxace dělohy před stěnu břišní při šití rány? Většina porodnických škol ji z obav zvýšeného rizika infekce nedoporučuje.⁽⁴⁹⁾ My ji provádíme jen výjimečně, např. při obtížně zvladatelném krvácení v operačním poli při trhlinách nebo při hypotonii. Vedle podstatného ulehčení přístupu nutno vyzvednout i »hemostatický« vliv komprese děložních tepen. Manipulace nástroji a rozvěrači je omezena, je však nutno pamatovat na překrytí dělohy temperovanými vlhkými rouškami.

Současní zastánci rutinního vyluxování neprokázali zvýšenou infekční morbiditu.⁽⁶¹⁾ Přezíravý postoj k exteriorizaci může být proto jedním z mýtů, který provází porodnictví od dob předantiseptických. Luxace ještě před vybavením plodu byla tehdy systematickým opatřením a měla zabránit proniknutí endouterinního obsahu do dutiny břišní. Otázce použití staplerů při c.ř. a následnému způsobu reparace rány bude věnována samostatná kapitola.

Při sutuře rány po istmokorporálním a korporálním řezu nutno použít vlákna větší síly, jelikož svalovina děložního těla se tenkým vláknem snadno prořezává. Používají se jedna až tři vrstvy. Někdy se nachází dolní okraj rány hluboko a obtížně se identifikuje. Je nutno odtlačit močový měchýř a použít trakční steh, který umožní jeho vizualizaci. Field⁽⁴⁹⁾ fixuje dokonce první steh resorbující se svorkou. Často nastávají potíže při sutuře seromuskulární vrstvy uzlovými stehy – okraje se trhají, dochází ke krvácení z povrchu nebo ze subserózy.

Zde jsou vhodné kladkostrojové stehy. Scrimgeour⁽¹⁵⁴⁾ radí šití ve dvou vrstvách. První vrstvu šije pokračujícím přehazovaným stehem z chromovaného catgutu, druhou vrstvu pokračujícím. Upřednostňuje však Schmiedenův steh, který zajišťuje spolehlivější hemostázu. Asistent přitlačuje okraje rány dlaněmi.

Novější práce považují šití děložní stěny v jedné vrstvě i u korporálního řezu za dostačující.⁽¹²⁴⁾ Vpichy zabírají dostatek tkáně, jako šicí materiál se doporučuje syntetické absorbovatelné vlákno síly 2,5–3 (EP).

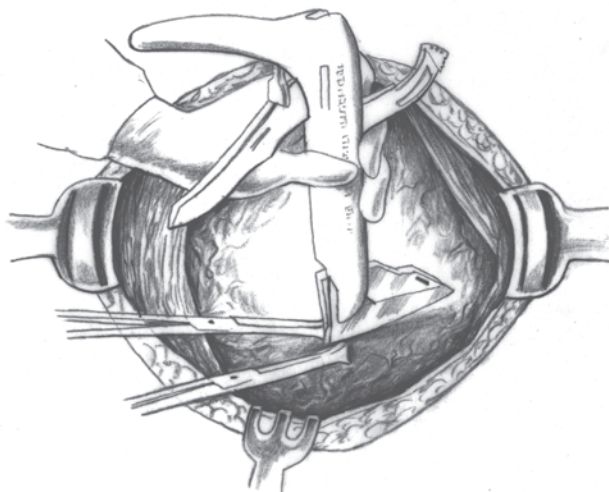
Jizva po istmokorporálním a korporálním řezu bývá méně kvalitní, je vyšší riziko vzniku supurace v ráně a následného rozvolnění stěny, následných adhezí s břišními útroby i s přední stěnou břišní. Jsou popsány i případy uteroparietálních píštělí⁽³⁴⁾ a dalších vážných komplikací. Jejich počet však dramaticky poklesl v souvislosti s poklesem frekvence klasického císařského řezu.

7. POUŽITÍ STAPLERŮ PŘI CÍSAŘSKÉM ŘEZU

První zprávy o použití sešívacích instrumentů v gynekologické chirurgii, při uzavírání pochvy po hysterektomii, pocházejí ze šedesátých let. Jelikož však byla pro výrobu jednotlivých svorek použita nerezavějící ocel, bylo svorky nutno v pooperačním období odstraňovat.⁽²²⁾ Zásadním obratem, který přispěl k oblíbenosti staplerů i v jiných chirurgických oborech a nejnověji v endoskopické chirurgii, bylo nahrazení oceli absorbujičím se, inertním materiálem. Pro současné svorky se používá směsi kyseliny mléčné a glykolové ve formě kopolymeru. Na rozdíl od kolagenového vlákna (catgut), které se resorbuje vlivem buněčných enzymů, kopolymer podléhá hydrolýze s progresivním štěpením dlouhých řetězců obou kyselin a je metabolizován na CO₂ a H₂O. Tento kopolymer, s firemním názvem Lactomer (Auto Suture Company), se absorbuje ve tkáni do čtyřiceti dnů.⁽¹⁶⁾ Při staplerování pochvy je omezena komunikace mezi ní a pánví, je snížena možnost vzniku pooperační infekce, kopolymer vyvolává minimální tkáňovou reakci, tvoří se méně fibrózní tkáň a je předpoklad pevnější jizvy.⁽²²⁾

V porodnictví byla »leitmotivem« staplerování snaha o omezení krvácení při císařském řezu. Gravidní uterus je sice vysoce vaskularizovaný orgán, přesto je překvapující, že průměrná krevní ztráta při nekomplikované operaci obnáší 800 až 1000 ml.⁽¹⁷⁴⁾ Až polovina z toho je přisuzována ztrátě z uteromické rány.

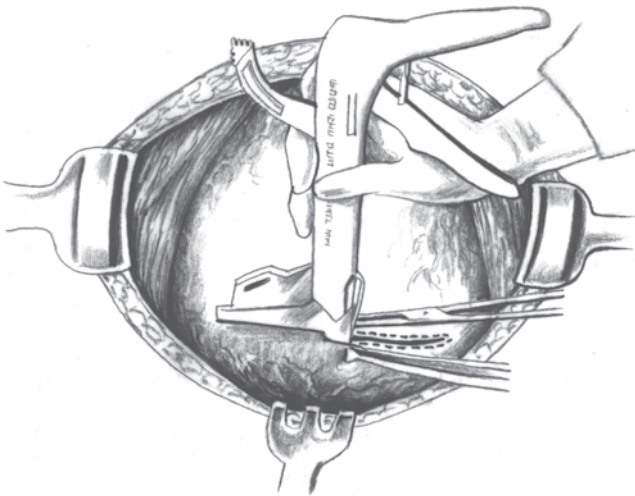
Chirurgický stapler Premium Poly CS-57, jehož výrobcem je Auto Suture Company, je používán od roku 1987.⁽²⁾ Nástroj obsahuje v zásobníku dvakrát po osmi svorkách pro přední a stejný počet pro zadní branži. Po provedení krátké horizontální incize v dolním segmentu vsuneme zadní branži stapleru do rány směrem k jedné z děložních hran. Naléhající část plodu izolujeme od nástroje prstem. Podle stupně rozvinutí dolního segmentu zvolíme horizontální nebo mírně vzestupnou orientaci, přední branže přitom naléhá zrcadlově na zevní konturu segmentu. Po uzavření poziční páčky dochází k fixaci branží; v tomto okamžiku zkontrolujeme definitivní usazení stapleru a jeho vztah k plodu. Je-li vyloučen přímý kontakt s plodovou částí, uvolníme jistič a rovnoměrně stlačíme rukojetí. Mechanickým přenosem dojde k prošíání zevní části dolního segmentu dvěma řadami svorek, do nichž ze-



Obr. 19. Použití staplerů při uterotomii; vsunutí zadní branže stapleru do rány

zadu zapadnou svorky z vnitřních dvou řad. Čepel nástroje prořezává zvolenou polovinu dolního segmentu mezi horní a dolní řadou do sebe fixujících se svorek. Stejným způsobem pak dokončíme uterotomii na druhé straně (viz obr. 20). Sevřený pár svorek má výšku 3,6 a šířku 6,2 mm při vrcholu a 6,6 mm při bázi. Při silnějším dolním segmentu volíme svorky většího rozměru; výška pak dosahuje 4,3 mm, šířka je v obou úrovních zachována. Uterotomická rána má délku 2 x 5,7 cm. Uzavíráme ji pokračujícím stehem z chromovaného catgutů anebo polyglykolovým vláknem. Původně steh procházel svalovinou vně svorek, nověji, z důvodů příznivější apozice svorek, se steh provléká jejich vnitřkem.

Burkett et al.⁽²²⁾ analyzoval výsledky dvou skupin, z nichž u jedné bylo použito staplerování a druhá byla ošetřena konvenčním způsobem. Doba celkového trvání operace byla



Obr. 20. Použití staplerů při uterotomii; dokončení uterotomie na druhé straně

u první skupiny v průměru 43,0 min u primárních a 44,7 min u iterativních operací, u druhé skupiny 39,1, resp. 46,0 min. Deficit Hb (rozdíl mezi Hb při přijetí a třetí pooperační den) činil 1,31 g/dl oproti 2,16 (deficit 1 g/dl odpovídá ztrátě asi 500 ml krve, přičemž u vaginálního porodu je průměrná ztráta Hb propočítána na 0,9 g/dl, což představuje 450 ml). Pooperační infekce včetně endometritidy byly zaznamenány v 6,4 % u první, ve 22,5 % u druhé skupiny. Vysokou incidenci zánětlivých komplikací u posledně jmenované skupiny si autoři však nedovedou vysvětlit, podle osvědčeného protokolu provádějí totiž již po dobu pěti let u rizikových pacientek irigaci dutiny děložní, uterotomické rány a břišní incize mefoxinem. Doba hospitalizace byla 4,8 a 6,0 dne. Zkrácení hospitalizace přineslo úsporu 2950 amerických dolarů na pacientku, včetně zakalkulované ceny stapleru ve výši 200 dolarů. Z pozdních pooperačních těžkostí bylo u čtyř nedělek zaregistrováno vylučování svorek pochvou. Burkettův tým doporučuje použití staplerů zejména při c.ř. u pacientek s varikozitou dolního segmentu nebo při jeho nerozvinutí, dále u pacientek, které před operací prodělaly dlouhotrvající porodní činnost a dokonce i u některých případech vcestného lůžka, kdy je možno zvolit transsegmentální přístup.

Výsledky randomizované studie, které publikoval Villeneuve et al.,⁽¹⁸²⁾ však poněkud zpochybňují zkušenosti Burketta. Nebylo v ní zaznamenáno ani zkrácení celkové doby operace či zkrácení doby hospitalizace (u obou skupin průměr 6,3 dne). Rovněž rozdíly krevních ztrát byly minimální, 492 ml versus 597 ml. Ve značném procentu se vyskytly technické potíže. U 45,5 % pacientek nebyly použity všechny svorky ze zásobníku – některé jednoduše nedržely ve stěně dolního segmentu, v jiných případech byly branže příliš dlouhé, výjimečně do sebe nezapadly zevní s vnitřní svorkou nebo svorka způsobila při svém průniku myometriem trhlinu. K nežá-

doucímu rozšíření hysterotomie došlo ve 42 % a v 62 % došlo dokonce k signifikantnímu krvácení z lacerace. Vzhledem ke značné ceně stapleru a nedostatku evidentních výhod nevidí autoři studie důvod pro jeho rutinní použití.

Tato práce vyvolala v tisku značnou polemiku. Martens⁽¹⁰⁸⁾ nesouhlasí s některými závěry. Především Burkett i Villeneuve studovali zcela odlišnou populaci; zatímco jeden vyšel z vysoké bazální frekvence pooperační morbidity, druhý z velmi nízké. U vysoce rizikových populací je prokázán více než 60% pokles pooperačních infekcí. Největší výhoda, pokles krevní ztráty, má mimořádný význam nejen z hlediska následné morbidity matky, ale i možného přenosu viru HIV. Pelosj⁽¹³³⁾ potvrzuje jak nižší krevní ztrátu, tak i kratší dobu operace, redukci morbidity a doby hospitalizace. Jediným předpokladem těchto dobrých výsledků je dokonalý výcvik a zkušenost chirurga. Hoskins et al.⁽⁶⁷⁾ prokázal podobně jako Burkett zkrácení celkové doby operace (56 min oproti 74 min), přičemž doba incize kůže po vybavení plodu činila 5,1 min, (v kontrolní skupině 4,3 min, v sestavě Villeneuve 12 min v porovnání s 10,8 min v kontrolní skupině). Snížení krevní ztráty i febrilní morbidity bylo nesignifikantní. Použití stapleru snížilo počty dilacerací rány; nutno však velmi obezřetně a ve správném směru usadit branže. Svorky zamezují vzniku tkáňové nekrózy, zajišťují dobrou hemostázu okrajů a jejich těsné přilnutí při sutuře. Svalovina reaguje na přítomnost absorbovatelných svorek jen minimální zánětlivou reakcí a rychlá disoluce materiálu zajišťuje hojení bez fibrózy a tvorby granulací. Ultrasonografickým vyšetřováním bylo umožněno studovat nalehnutí okrajů a integritu děložní stěny – u více než 40 % pacientek s použitím stapleru byla jizva dobře detekovatelná, což zdaleka nebylo možno u žen operovaných konvenčním způsobem. Snad by to umožnilo věrohodnější posuzování kvality jizvy v dalším těhotenství.

Zatím nejsou získány zkušenosti z dlouhodobého pohledu – bude hojení rány opravdu příznivější, bude zajištěna integrita dolního segmentu? Nebudou se později vyskytovat častěji perinatální komplikace – předčasný porod, abnormality placentace? Jak vést následný porod? Na tyto otázky nelze ještě jednoznačně odpovědět. Z experimentálních prací, které byly prováděny u nehumánních primátů, je však prokázáno, že absorbovatelné svorky neovlivňují nepříznivě ani fertilitu, ani kvalitu jizvy.⁽¹⁶⁾

Stapling dolního segmentu je již akceptovanou alternativou při císařském řezu. Není vhodný u perakutních situací vznikajících při fetálním distresu, vcestném lůžku nebo předčasném odlučování. Tato zcela nová koncepce operační techniky c.ř. je bezpochyby ovlivněna pronikáním moderních technologií do chirurgických oborů a zaslouží si proto naši pozornost.⁽¹⁹⁷⁾

8. JIZVA PO CÍSAŘSKÉM ŘEZU A NÁSLEDNÝ POROD

8.1. Hodnocení jizvy a její konsekvence

Ještě v sedmdesátých letech bylo v USA téměř každé další těhotenství po císařském řezu ukončeno opět stejným způsobem.⁽⁶³⁾ Již zmiňovaná Craiginova premisa nebyla vyvážená očekávanými výhodami ani ze strany plodu, natož pak matky. A tak jsme v současné době svědky intenzivního přehodnocování indikací k opakovanému c.ř. Horger⁽⁶⁶⁾ po zvážení všech aspektů předpokládá, že 60–70 % žen lze nabídnout zdůvodnitelný pokus o vaginální porod (VP) a až 75 % z těchto těhotných by mohlo porodit per vias naturales. V literatuře však nacházíme velmi rozdílné výsledky – profylaktických iterativních řezů 24–84%, úspěšné ukončení pokusu o VP ve 38–85 % případů, celkové % c.ř. 52–95 %.^(63, 40) Podle Hanzelky a Suchardy⁽⁵⁸⁾ vycházejí snahy o přehodnocení dosavadní praxe ze čtyř aspektů – ze změny operační techniky, z rozdílného rizika při c.ř. a VP pro matku, z rozdílného rizika pro plod (častější iatrogenní prematurita po c.ř.) a z vyšších finančních nákladů.

Na vysoké frekvenci iterativních c.ř. se nechtěně podílely i dřívější studie o funkční a morfologické kvalitě děložní jizvy. Jedním z hodnotících a prognostických kritérií bylo hysterografické (HG) vyšetření, které bylo některými ústavy prováděno téměř systematicky, a to v odstupu šesti měsíců po operaci. Za připomenutí však stojí tehdejší hodnotící

kritéria. Především to byly tzv. přímé znaky, které se vztahovaly bezprostředně k místu rány na děloze – nadbytečný kontrast ve formě trnu, ostruhy, vaku, divertiklu, hernie a píštěle, přičemž se měřila i jejich hloubka. Byly vytvořeny čtyři klasifikační skupiny (Thoulonova klasifikace). I. – beze změn, II. – do hloubky 1–2 mm, III. – do hloubky 2–5 mm a IV. – nad 5 mm.^(63, 87) Vedle této klasifikace se používalo v šedesátých letech i třídění defektů do tří skupin.^(96,107) K hodnocení nepřímých znaků patřily změny na děložním hrdle a istmu (protažení, uniformní rozšíření, vlnovité deformace), změny na děložním těle (vertikální a horizontální rozšíření) a konečně změny polohy dělohy (laterodeviace, hyperverze, flexe).^(87, 167) Předpokládalo se, že defekty II. stupně (větší defekty o širší bázi, hlubší než 5 mm) vyžadují ukončení následné gravidity primárním c.ř.) a defekty III. stupně (hrubé defekty, jizvy, píštěle) graviditu vylučují. Závažnější HG změny představovaly podle tehdejších názorů velké riziko dehiscence jizvy v následující graviditě a její ruptury za porodu. Z posledních prací, studujících tuto problematiku, vyplývá, že v 80 % nejsou zaznamenány žádné deformace, nejvýše se sporadicky vyskytují přidatné, klinicky zcela nevýznamné HG obrazy ve formě triangulárních nebo oválných deformit.⁽⁵⁾ Pouze ve 20 % jsou zjišťovány suspektní nebo abnormální nálezy, z nichž však nejvýše u 10 % lze hovořit o riziku dehiscence. Komplikovat rupturou se přitom mohou i jizvy zcela nedetekovatelné na HG, a to aniž by byla za porodu přítomna vyšší děložní aktivita. Od rutinního HG vyšetřování po c.ř., pokud se někde vůbec v tomto rozsahu provádělo, se postupně ustoupilo. V současnosti by bylo zdůvodnitelné snad jen ve specifických případech – po c.ř. pro placenta praevia anterior, po technicky obtížné sutuře, po pooperační endometritidě či nevysvětlitelných teplotách po operaci ap.

V kontextu získávání informací o kvalitě jizvy se v poslední době často hovoří o ultrasonografickém (US) vyšetřování. To může být prováděno mimo graviditu i v průběhu těhotenství, jizvu a její okolí lze sledovat i v raném pooperačním období. V rámci úvah o stanovení postupu při ukončení následného těhotenství je nejvhodnějším obdobím 37.–38. týden, kdy je dolní segment již dobře vytvořen, hlavička nebývá ještě fixována a pod ní je většinou dostatek plodové vody. Vyšetřovaná oblast se nachází mezi dvěma anechogenními prostory – naplněným močovým měchýřem a plodovou vodou. US kritéria nebyla ještě spolehlivě stanovena a tento soud bych ponechal povolnější. Všeobecně lze říci, že se hodnotí specifika echostruktury, forma a tloušťka dolního segmentu a přítomnost defektů. Je-li jizva kvalitně zhojena, je přítomno zcela normální myometrium a nacházíme homogenní echogenitu. Naopak tam, kde nedošlo k úplné regeneraci, lze pozorovat nepravidelné střídání různých odrazů a různé stupně hyperechogenity. Často bývají přítomna místa uzlovité hyperechogenity a akustické trojúhelníkovité stíny.⁽⁹⁷⁾ Vedle těchto znaků je podezřelá tloušťka myometria pod 2 nebo 3 mm, přerušená přední kontura nebo balónovitá forma dolního segmentu. U případů dehiscence zdokumentoval Fukuda⁽⁵²⁾ dokonce prolaps vaku blan do dutiny břišní. Při srovnávání US, pooperačních a morfologických nálezů jsou zaznamenány u velkých sestav jak vysoká senzitivita a specifita, tak i obě prediktivní hodnoty.^(52, 97) Další zpřesnění vyšetřovacích možností přináší transvaginální ultrasonografie. Je zajímavé, že podobně jako u HG vyšetření je možno u 20 % US vyšetřovaných žen nalézt deformity v oblasti dolního segmentu.⁽¹⁷⁷⁾

Od amniografie, jejímž cílem bylo vyloučení herniace vaku blan přes dehiscenční jizvu, bylo upuštěno již dříve. Svého času se v průběhu porodu doporučovala palpace jizvy, prstem zavedeným mezi vak blan a přední stěnu dolního segmentu.

Le Cannelier ji prováděl při brance dilatované na 5 cm. Výkon ale nebylo možno provést za všech okolností. Nezanedbatelné není ani riziko zanesení infekce a podle některých dokonce existuje paradoxně zvýšené nebezpečí vzniku ruptury.⁽¹⁴⁶⁾

Pro úplnost bych chtěl připomenout, že se objevují zprávy o US sledování oblasti jizvy v průběhu aktivní fáze porodu. Jelikož chybí zkušenosti s dynamikou progresivního ztenčování dolního segmentu, pozornost se zaměřuje na rovnoměrnost kontury, na lokální ztenčení, defekty a hematomy.^(10, 11) Na event. praktický přínos této vyšetřovací metody, kde hraje nezastupitelnou roli transvaginální US, bude nutno ještě počkat.

Srp a Strupplová⁽¹⁶⁰⁾ zjistili při analýzách mateřské úmrtnosti v ČR, že přetrvává tendence ke zvyšující se frekvenci manifestních i latentních ruptur v jizvách po císařském řezu v předchozím těhotenství. Navzdory tvrzení Venditelliho,⁽¹⁷⁹⁾ že za posledních 30 let nebyla v evropském písemnictví zjištěna smrt matky coby přímý následek ruptury děložní jizvy, jsou naše statistiky méně optimistické.^(159, 161) Těhotenství za přítomnosti jizvy na děloze považujeme nadále za rizikové a všeobecně základní hrozbou zůstává děložní ruptura.

Trhlina dělohy je porušení celistvosti stěny, lokalizované na jejím těle či dolním segmentu, vznikající v těhotenství nebo za porodu. Terminologie je ustálená pouze u tzv. klasických ruptur, kdy existují známky hrozící ruptury a známky ruptury dokonané, doprovázené typickou symptomatologií.^(12, 161) Rozdělení obnáší rupturu kompletní, přičemž dutina děložní komunikuje s dutinou peritoneální, a rupturu inkompletní, kdy nejčastěji odolává peritoneální kryt. V souvislosti s jizvou na děloze rozumí pod rupturou většina autorů symptomatickou, akutní rupturu, vyžadující urgentní zásah. V zemích s rozvinutou péčí převažují ruptury v jizvě po c.ř. a tyto na rozdíl od klasických jsou ve svém dopadu většinou méně nebezpečné jak pro matku, tak i pro plod. Prognóza plodu je zde v přímé

závislosti na momentu, kdy ke vzniku trhliny dochází, a pouze ruptury vznikající v průběhu těhotenství mají vyšší dopad na perinatální mortalitu.⁽¹¹⁶⁾ Asymptomatická ruptura, frustní, latentní, zjištěná při revizi dutiny děložní po VP (retardovaná forma) nebo při císařském řezu bývá v literatuře nazývána nejčastěji dehiscencí (ale i separací jizvy, latentním, silentním defektem, desunií ap.). A aby zmatku v pojmosloví nebylo málo, směšují někteří s dehiscencí inkompletní rupturu. Dehiscence jizvy nebývá doprovázena brutálními příznaky, tak jako u pravé ruptury. Klinicky je často zcela nemá, nebo se ukrývá pod příznaky napětí nad symfýzou, bolesti lokalizované do dolního segmentu a přetrvávající i mimo kontrakce, jindy je doprovázena jen nevysvětlitelnou změnou KTG záznamu nebo alterací ozev, krvácením nebo dystokií. Mnohá znamení jsou však nekonstantní a málo specifická⁽¹⁹⁹⁾.

Riziko vzniku ruptury se pokusem o VP zvyšuje asi 2–3x, nepřesné odhady jsou dány směšováním pojmů a neschopností současného porodnictví jednoznačně odhalit latentní formy. Tyto se vyskytují asi ve 2 % při VP, což je ale zcela srovnatelné s nálezy dehiscencí při elektivních c.ř. Incidence symptomatických ruptur osciluje kolem 0,5–1 %.⁽⁶³⁾ Těch, které jsou spojeny s urgentní laparotomií, akutním distresem plodu, nutícím k operační intervenci, nebo akutním mateřským krvácením, je ještě méně.

Zcela kontroverzní názory existují na hodnocení rizika u tzv. vícejizevnaté dělohy. U některých porodníků lze vysledovat novou tendenci – pokusit se o VP i po dvou c.ř. tam, kde se dají vyloučit »mechanické« indikace z minulých operačních porodů. Většina však zůstává na vžitých indikacích k opakovanému c.ř. a pokus o VP považuje za kontraindikovaný. O této otázce, i o faktorech predisponujících ke vzniku trhlín, budeme hovořit později. Ještě několik slov k jiným jizvám než po c.ř. Jizvy po gynekologických operacích (myo-

mektomie, hysteroplastiky), i když jsou korporální, nebývají většinou indikací k c.ř. Jako nový problém se však může objevit nedostatečná integrita jizvy po myomektomii laparoskopickou cestou. Byl popsán případ akutní ruptury dělohy ve 34. týdnu gravidity u ženy, která otěhotněla 3 měsíce po endoskopickém výkonu.⁽⁵⁹⁾ Tento případ nabádá k obezřetnosti při výběru pacientek, u kterých zvažujeme laparoskopickou enukleaci myomů a u nichž není ukončena reprodukční funkce. Zvýšené riziko děložní ruptury v následné graviditě nastává i po iatrogením poranění stěny při hysteroskopickém operačním zákroku.^(68, 189) Z hlediska prevence ruptury dělohy je hysteroskopie naopak preferenční operační metodou při resekci děložního septa.

8.2. Kritéria pro následný vaginální porod – rizikové faktory děložní ruptury

Zásadní otázkou je, zda lze určit porodnické parametry, které by ovlivnily úspěšnost pokusu o VP a nevystavily rodičku zvýšenému riziku, jež může být s tímto pokusem spojeno.⁽²⁰⁰⁾ Zvažujeme charakter předchozího císařského řezu, kde byl proveden, indikace, průběh operace, stupeň dilatace v okamžiku operace, způsob hysterotomie, okolnosti ošetření děložní rány a pooperační průběh. V praxi však bohužel nebývají tyto důležité anamnestické údaje vždy beze zbytku dostupné. Posuzujeme aktuální situaci – polohu plodu a naléhání, angažování hlavičky, odhad váhy (i když tento bývá i při UZ biometrii zatížen až 25% nepřesností),⁽¹³⁾ lokalizujeme placentu. Poučíme rodičku, ale ve specifických případech zvažujeme i její přání. Mnohdy je totiž souhlas pacientky s podstoupením VP určitým kompromisem, k němuž musí sama získat

důvěru i odvahu. Nezbytným předpokladem je možnost elektronického monitorování, přítomnost erudovaného porodníka, který je schopen kvalifikovaně posoudit průběh porodu, možnost pracoviště provést nejpozději do 30 min od stanovení indikace císařský řez (doporučení ACOG) a konečně dostupnost krve.

Jaké jsou indikace k profylaktickému c.ř.? Existuje více schémat; jedno z nich publikoval Mellier (viz obr. 21). Picardt⁽¹⁴⁰⁾ prokázal, že VP nastává nejčastěji za předpokladu, kdy dochází ke spontánní děložní činnosti, za příznivého Bishopova skóre, při nižší hmotnosti plodu a nižším gestačním věku, je-li zaznamenán předchozí VP a byl-li předchozí c.ř. spojen s nerekurentní indikací, jako např. s fetálním distresem, vícečetnou graviditou, KP, preeklampsií a prolapsem pupečníku. Kombinace několika z těchto faktorů zvyšuje pre-

Obr. 21. Indikační schéma k profylaktickému iterativnímu císařskému řezu⁽¹¹⁶⁾

Indikace ve vztahu k děloze:

- jizva po korporálním nebo istmokorporálním řezu;
- vícejizevnatý uterus;
- hysterografické vyšetření – IV. skupina;
- endometritida po předchozím c.ř.

Indikace ve vztahu k plodu a jeho atributům:

- makrosomie;
- polyhydramnion;
- naléhání jiné než záhlavím;
- placenta praevia anterior;

Indikace ze strany matky:

- přetrvávající indikace;
- abnormální pánev;
- přání pacientky (?)

Specifické situace vytváří potermínová gravidita, nezralé porodní cesty a vyšší věk rodičky.

diktivní hodnotu. Významný je i stupeň dilatace a doba trvání porodní činnosti před předchozím c.ř.

Příznivé pánevní rozměry jsou rovněž důležitým faktorem. Jelikož má prostá pelvimetrie pouze orientační hodnotu, obrazejí se některé porodnické školy k rtg pelvimetrii. Jaký je však její praktický význam, nehledě na radiální zatížení? Většinou je kritickou hranicí přímý průměr pánevního vchodu 10,5 cm a příčný průměr 11,5 cm. Za těchto kritérií, např. v sestavě Thubisiho,⁽¹⁷²⁾ pouze 16 % žen vaginálně porodilo a u 84 % byl proveden c.ř. Tam, kde rtg pelvimetrie nebyla prováděna, dosáhla však úspěšnost VP 60–80 %. A dokonce v retrospektivní studii při postpartálně prováděném rtg vyšetření, u žen po VP po předchozím c.ř., byla v 66 % konstatována rentgenologicky nepříznivá pánev. Výsledky měření pánve, ať jsou prováděny jakýmkoli způsobem (rtg a US pelvimetrie, pelvimetrie pomocí MR a CT nebo jejich kombinací, nejčastěji rtg a CT) včetně stanovení fetopánevního indexu, nelze tedy ani zdaleka brát absolutně. Jako zajímavost bych chtěl připomenout, že radiopelvimetrii lze u limitních pánevních rozměrů provést i bezprostředně po císařském řezu, tedy v raném šestinedělí, je-li předpoklad dalšího těhotenství a dokonce lze pánevní vchod měřit kovovým měřidlem v průběhu první operace, jak jsem měl možnost vidět na některých švýcarských pracovištích.

Troyer⁽¹⁷⁵⁾ sledoval čtyři anamnestické a fyzikální proměnné, podle jejichž přítomnosti nebo chybění stanovil skórovací systém. Jsou to:

- předchozí dysfunkční porod;
- neprovedení vstupního KTG vyšetření;
- žádný předchozí VP;
- pokus o indukci.

U pacientek se skóre 0 (žádná z proměnných nebyla přítomna) došlo k úspěšnému VP v 91,5 % případů. I když

systemy mohou být někdy příliš rigidní, nelze jim upřít, že do jisté míry chrání porodníka a napomáhají dialogu mezi ním a rodičkou. Porodník je totiž okolnostmi zatlačován do příliš defenzivního postavení.

Několik poznámek k faktorům, které mohou přispívat ke vzniku děložní ruptury. Věk nemá vliv na jejich výskyt.⁽¹³¹⁾ Výjimkou jsou velmi mladé rodičky v rozvojových zemích.⁽¹⁷⁹⁾ Vysoká multiparita, od pěti porodů výše, je pro většinu autorů faktorem fragility jizvy.^(114, 179) Klasicky jsou ženy se dvěma předchozími c.ř. primárně vyřazovány z pokusů o VP. Přesto se lze setkat se zcela protichůdnými názory. Např. Baurant⁽⁹⁾ publikoval sestavu 61 žen, z nichž 67 % akceptovalo vaginální pokus, a z těchto 64 % zdárně porodilo. Ještě překvapivější je to, že u 78 % byly nepříznivé cervikální nebo mechanické podmínky. V 92 % byl podáván oxytocin a u 90 % byla aplikována peridurální analgésie, u všech byla použita skalpová elektroda, měřeno pH a vnitřní tokometrie a dolní segment byl začátkem porodu vyšetřen ultrazvukovou sondou. Za parafrázující větu »twice a cesarean, always a cesarean« začínají i další autoři přidávat otazník.⁽¹³⁹⁾ Tyto tendence mají v pozadí úpornou snahu o snížení vysoké frekvence c.ř. Pro naše podmínky je však přijatelnější názor Melliera,⁽¹¹⁶⁾ který akceptuje pokus o VP po dvou c.ř. pouze u pacientek, u nichž zjistí pokročilý vaginální nález po spontánním začátku porodní činnosti a dobré mechanické podmínky. I u nás porodila za stejných okolností v roce 1991 pacientka po dvou c.ř. a tato okolnost měla pro ni značný psychologický význam.

Přihlédneme-li ke způsobu hysterotomie, není pochybností o nevhodnějším místě – je jím dolní segment. Přesto, že je nyní všeobecně uznávanou modalitou příčný řez, objevují se zastánci renezance řezu podélného.^(8, 20, 151, 179) Tvrdí dokonce, že podélný řez na dolním segmentu je z hlediska vedení porodu v další graviditě bezpečnější a ruptury v jizvách se vy-

skytují méně často. Kontrakce jsou totiž vedeny snadněji po vertikální linii a ruptura může nastat právě v místě maximálního natažení, tedy v horizontálně orientované jizvě. Podélná jizva údajně více vzdoruje těmto silám, jelikož její osa je souběžná s vektorem kontrakcí. Tyto úvahy však zacházejí již mimo rámec tohoto tématu. O vlivu techniky ošetření na rány po c.ř. je psáno na jiném místě.⁽¹⁹⁸⁾

Dalším diskutovaným faktorem je febrilní šestinedělí. Tato okolnost je pro většinu respondentů kontraindikací k pokusu o VP, jiní uznávají pouze prokázanou pooperační endometritidu, další neshledávají žádný vztah mezi infekcí a fragilitou jizvy.⁽¹²⁵⁾ Různé názory zaznívají i na indikace k c.ř. z důvodů polyhydramnia, vícečetného těhotenství a makrosomního plodu; postupy se mnohdy různí podle té které porodnické školy a většinou je konečným arbitrem porodníková zkušenost. Nejasně definovaný je i »bezpečný« časový odstup mezi předchozím c.ř. a následným porodem.

Má žena, která v mezidobí již jednou po c.ř. vaginálně porodila, menší riziko vzniku ruptury,⁽¹³⁾ nebo je tato premisa pouhou chimérou a opak je pravdou?⁽¹¹⁶⁾ Naskýtají se i další otázky, z nichž některé byly naznačeny v předchozích řádcích. Je patrné, jak široké je mnohdy názorové spektrum, jak obtížné je stanovit léčebný protokol a konečně v neposlední řadě, jakému riziku je vystaven porodník.

Nejvyšší riziko pro vznik děložní ruptury představuje nepřiměřené použití oxytocinu a dysfunkčně probíhající porod. Ostatní výše zmíněné faktory jsou, kromě opakovaného císařského řezu v anamnéze, nejisté.⁽¹⁰⁰⁾ Kontroverzním tématem je použití prostaglandinů (Pg). Původně zcela striktní odmítání Pg u žen po c.ř. se poněkud mění. Lze je však podávat pouze lokálně ve smyslu preindukce u vybrané skupiny těhotných s příznivým vztahem hlavičky k pánevnímu vchodu.⁽⁶³⁾ K vlastní indukci pak Pg používá jen málo porodníků. Před-

pokladem úspěšnosti je podle brněnských pracovníků individualizace dávkování.^(79, 80) Je zaznamenána 76%⁽¹⁰⁴⁾ a dokonce až 95% úspěšnost, přičemž v 86 % se porod odehrál bez jakýchkoli komplikací nebo vaginálních intervencí, což bylo v naprostém kontrastu ve srovnání s oxytocinem (častější hypotonie, poruchy odlučování a expulze placenty).^(79, 80)

Méně sporů je věnováno použití oxytocinu. Při oxytocinové indukci provádíme časnou dirupci vaku blan, která zvyšuje produkci endogenních Pg. Je nutno se pokusit imitovat přirozenou děložní činnost a potřebným zvyšováním dávky oxytocinu dosáhnout adekvátních kontrakcí, což však není zcela možné bez měření kvantifikace uterinní aktivity, a v praxi je proto nutno spoléhat na zkušenosti porodníka. Dávkujeme pouze podle »low-dose« protokolu, tedy 0,5–1 mU oxytocinu/min s event. graduálním zvyšováním dávky o 1–2 mU/min po 30–60 min v řízené infúzi pomocí infúzní pumpy. Při spontánním začátku porodní činnosti stimulujeme kontrakce pouze při hypoaktivitě, jinak je oxytocin kontraindikován. Právě dysfunkční porod se zástavou progrese může predisponovat ke vzniku ruptury. Nejčastěji shledáváme poruchy aktivní fáze – zástavu dilatace a sestupu hlavičky. Nejsou-li tyto poruchy způsobeny slabou porodní činností, je nutno pokus o VP ukončit.

Epidurální analgézie byla dříve povětšinou při vedení porodu následně po c.ř. zpochybnována. Tomuto způsobu bylo vytýkáno, že potlačuje i ty bolesti, které signalizují možný vznik ruptury. Pravděpodobně však bude i tento názor korigován. Ti, kteří mají již velké zkušenosti s touto metodou, upozorňují na vynikající vliv na cervikální dystokii a při obavách z maskování příznaků preferují tzv. minimal blocking concentration.

Nejednotnost panuje v otázce vedení II. doby porodní. Některé školy zkracují fázi expulze forcepsem (v 15–72 %)⁽¹³⁾

a snaží se snížit namáhání v jizvě, jiní hovoří o asistované expulzi, aniž by vysvětlili tento zamřížený pojem; podle soudu většiny by měly být indikací k extrakci stejné důvody jako u intaktní dělohy. Kristellerova exprese je zakázána.

V posledních letech se objevují zprávy o extenzívních rupturách v jizvě po c.ř. u toxikomanických žen.⁽⁶⁹⁾ Z tohoto hlediska přizpůsobují porodníci svoji strategii a doporučují rutinní toxikologické vyšetření moči před pokusem o vaginální porod.

8.3. Revize dutiny děložní – možnosti ultrasonografie v raném šestinedělí – algoritmus vedení porodu

Jeden z našich nejvýznamnějších porodníků, prof. Srp, patří mezi kategorické zastánce systematicky prováděné manuální revize dutiny děložní po porodu per vias naturales u žen po předchozím c.ř. Jeho jednoznačný názor vyplývá z rozborů mateřské úmrtnosti v ČR, kdy nerozpoznané ruptury vedly v některých případech k fatálnímu konci. Tento náhled ostatně nalezneme i v klasických učebnicích porodnictví. V posledních letech prochází tento konsenzus porodnických autorit jistým posunem. Skýtá revize dutiny děložní pouze výhody, nebo je zatížena i možným rizikem? Je možno již úvodem říci, že tato otázka nemůže být jednoznačně zodpovězena.⁽²⁰¹⁾ Postup porodníka, který provede za těchto okolností revizi, nemůže být z právního hlediska v žádném případě zpochybnován; opak je však hrozbou. Systematickou revizi doporučují z těch, kteří v současné době studují problematiku ruptur, např. Berger,⁽¹³⁾ Leungová,⁽¹⁰⁰⁾ Herlicoviez⁽⁶³⁾ i Dommesent.⁽³⁹⁾ Berger však II. dobu končil stoprocentně nasazením kleští, Dommesent používal ve sledované sérii k dozrání hrdla PgE₂.

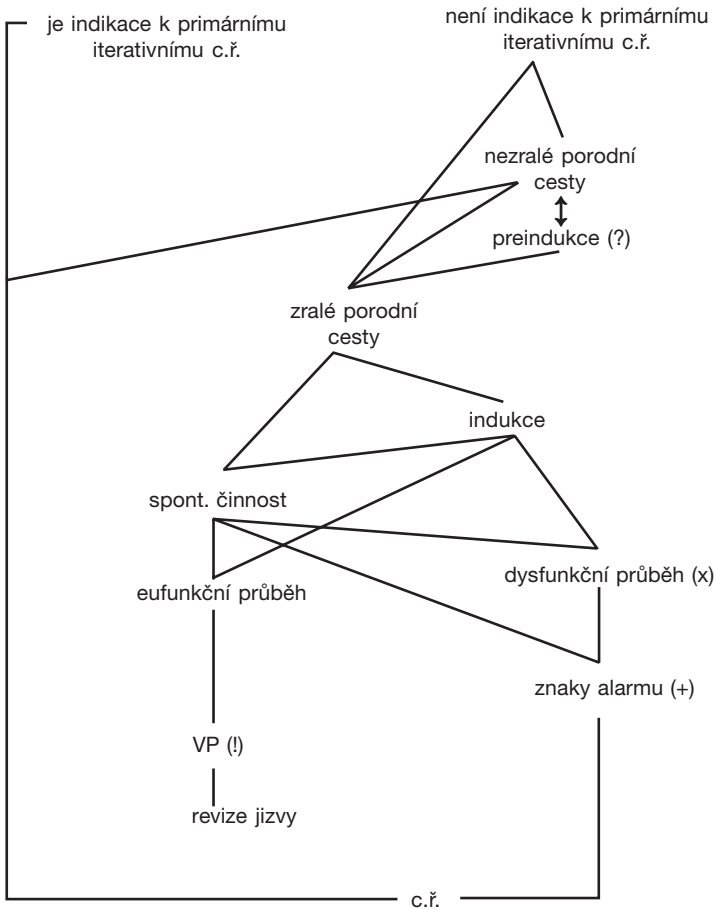
Naopak Yilmaztürk a Schlüter⁽¹⁹⁰⁾ po desetiletém sledování problematiky jizvy systematickou revizi neprosazují. Doporučují ji pouze tam, kde se průběh vaginálního porodu a bezprostřední poporodní symptomatika vychylují z normy. Jinak vystačili vždy se sledováním klinického průběhu, oběhových a laboratorních parametrů (Tk, P, pre- a postpartální diference Hb, Htc, Er). Pokles Hb o více než 3 % našli pouze ve čtyřech případech – u tří pacientek ze skupiny revidovaných (43 žen) a u jedné ze skupiny bez revize (42 žen). Nikdy se nejednalo o rupturu. Upozorňují na vznik involučních poruch a zvýšené postpartální krvácení u »zbytečně revidovaných žen«. Bautrant,⁽⁹⁾ propagátor pokusů o VP i po dvou c.ř., tvrdí, že revize dělohy bez známek příznaků porušení děložní stěny představuje zvýšené riziko zanesení infekce a traumatizuje dělohu. Camus^(23, 24) doporučuje revizi jen u podezření na defektní lůžko a při pochybnostech o integritě jizvy. V jeho souboru tvořily revize z dlouhodobého pohledu 20 %, výborné podmínky k nim vytvořila za porodu aplikovaná epidurální analgézie. Pouhá dehiscence není důvodem chirurgického zásahu a mnohé z nich, asymptomaticky probíhající, nemají žádný prognostický význam pro další graviditu. Jsou popsány případy nekomplikovaných VP po zjištění a neošetření dehiscence za porodu předchozího. Tolik Camus.

Je jisté, že při manuální revizi je porodník schopen prokázat pouze úplné porušení děložní stěny. Lze říci, že nám neunikají případy neúplných nebo malých defektů, když rána, která je relativně avaskulární, většinou nekrváčí? A co riziko zánětu pobříšnice (Durchwanderungperitonitis německých autorů), když tato komplikace byla popsána i »jen po pouhé« negativní revizi dělohy?⁽⁹⁵⁾

Jaké jsou zkušenosti našeho pracoviště? Systematickou revizi jizvy provádíme pouze digitálně, v algosedaci. Manuální revizi indikuje porodník při pochybnostech o celistvosti

lůžka, hledá-li zdroj krvácení v dutině děložní, byl-li před VP přítomen jeden ze znaků alarmu (izolovaná bolest, známky hypoxie plodu a krvácení). Manuální revize by měla být provedena samozřejmě při každém podezření na kryté krvácení! Znaky alarmu je nutno, i když to bývá někdy velmi obtížné, kvantifikovat a dát do souladu s pokročilostí porodu. Jiný bude postup při jeho vedení, objeví-li se tyto na počátku porodu, jiný při jeho závěru, se vstoupou hlavičkou a zacházející brankou. Za posledních deset let jsme nezaznamenali při digitální, ani při manuální revizi dutiny děložní žádný defekt. Je přitom nepochybné, že neúplný nebo malý defekt nemusel být vždy odhalen, a otázkou zůstává, zda by, při jeho zjištění, musel být ošetřen. Dochází-li k dobré involuci dělohy, mohou být okraje rány natolik přiloženy k sobě, že reparace nastává spontánně. Můžeme rovněž konstatovat, že jsme za uvedené období, kdy jsme odvedli 25 000 porodů, řešili pouze jeden případ, který souvisel s komplikacemi při nepoznané ruptuře. Častěji však byly při císařském řezu odhaleny dehiscence nebo extrémní ztenčení, operátérem označené jako prerruptura, a to jak u elektivních, tak i u sekundárních řezů. Zdá se tedy, že nejdůležitějším faktorem je výběr adeptek pro ten který způsob porodu a nejdůležitějším předpokladem pro pokus o VP je přítomnost zkušeného porodníka. Algoritmus vedení porodu po předchozím císařském řezu má proto zcela orientační a pomocný charakter (viz obr. 22). Dobré služby při pozorování dolního segmentu v raném šestinedělí přináší ultrasonografie. Faustin⁽⁴⁸⁾ cíleným sledováním sta žen po c.ř. zjistil ve 29 % přítomnost anechogenní zóny před jizvou. Oblast větší než 3,5 cm byla doprovázena významně častější morbiditou. Zajímavou studii publikoval Belousov.^(10, 11) Předpokládá, že z odchylek zjištěných právě v raném pooperačním období lze vyvodit doporučení pro další graviditu. Vyšetření, které prováděl sedmý až

Obr. 22. Algoritmus vedení porodu po předchozím c.ř.



(x) nejčastější jsou poruchy aktivní fáze

(+) znaky alarmu – lokalizovaná bolest, známky hypoxie, krvácení

(!) vaginální porod – zákaz exprese, asistovaná expulze (?)

desátý den po operaci, nazval metodou dvojitého kontrastu. Do dutiny děložní zavedl Foleyův katétr a naplnil jej tak, aby došlo k plnému rozvinutí dutiny děložní. Přední stěna se tak nacházela mezi dvěma anechogenními prostory. Je možno posuzovat zevní i vnitřní konturu dolního segmentu a mimořádně spolehlivě lze pozorovat i vnitřní strukturu myometria, což jednoduchá ultrasonografie neumožňuje. Co se týká tloušťky stěny dolního segmentu, nacházel buď její zesílení (nad 3 cm, nejčastěji po použití catgutových ligatur), obvyklé rozmezí 2–3 cm (syntetické resorbující se stehy typu Vicrylu nebo Caproagu) a zeslabení (pod 1,5 cm). Při posuzování echostruktury vyčlenil několik typů:

- zcela homogenní myometrium v ráně nelišící se od okolního;
- subtilní ostře ohraničené hyperechogenní body, v jejichž okolí se nacházela nezměněná struktura – tedy zobrazené ligatury;
- hyperechogenní oblasti obkroužené anechogenní tkání – perifokální změny kolem stehů;
- anechogenní oblasti nejčastěji do rozsahu 2,5 cm – subserózní nebo intersticiální hematomy.

Poslední dva typy nutno považovat za suspektní, zvláště jsou-li doprovázeny lokálním ztenčením v místě jizvy a deformací kontury močového měchýře. U těchto dvou typů trpěly šestinedělky často poruchami involuce a odtoku lochií, jakož i endometritidou.

Co říci závěrem? Jizva na děloze patří mezi vůbec nejčastější indikace k c.ř. (iterativní c.ř., dystokie, KP a hypoxie plodu). Nejedná-li se o zjevnou rekurentní indikaci, bývají důvodem k operaci často multifaktoriální okolnosti, obavy o bezpečnost plodu i přístup matky. Všeobecně lze pozorovat snahu o snížení počtu opakovaných řezů a zdá se tedy, že se

budou prosazovat nové tendence na vedení porodu po c.ř. Existují různé algoritmy, které pomáhají v orientaci porodníka i rodičky. Vrcholem pyramidy je ale zkušený porodník, jehož konání by se mohlo ocitnout v protikladu s obecným povědomím. Defenzivní přístup by tak mohl napomoci ke změně našeho oboru z ars obstetrica na fabricium obstetricum, čemuž bychom měli společnými silami zabránit.

9. EXTRAPERITONEÁLNÍ CÍSAŘSKÝ ŘEZ

9.1. Historické poznámky

Extraperitoneální přístup při císařském řezu byl navržen se snahou snížit neúměrně vysokou mortalitu matek jako následek kontaminace dutiny peritoneální. Riziko puerperální infekce není ani v současné době, kdy se stal císařský řez běžným výkonem, zanedbatelné. Nárůst počtu c.ř. je ovlivněn snahou o co největší snížení perinatální úmrtnosti. Ne za každé situace však můžeme c.ř. provést bez obav. V naší době se porodník *naštěstí* již jen výjimečně setkává se smrtí způsobenou sepsí. Navzdory tomu je ale nezřídka konfrontován s torpidností léčby infekčních komplikací, s jejich možnými negativními důsledky pro matku i novorozence, s prodlouženou dobou pobytu rodičky v nemocnici a v neposlední řadě i s vysokými finančními náklady z toho plynoucími. Extraperitoneální císařský řez (e.c.ř.) může mít proto za jistých okolností své opodstatnění, o čemž svědčí soudobé literární prameny i vlastní zkušenosti. Ještě než zhodnotíme současný stav problematiky, pokusíme se nastínit jeho historický vývoj.

O první e.c.ř. se pokusili pravděpodobně Ritgen (1821) a později Baudelocque ml. (1823), byly to však ojedinělé pokusy. Jejich zkušeností použil roku 1907 Frank, jenž je pro některé zakladatelem extraperitoneální techniky. Ještě před ním však studovali anatomické vztahy mezi močovým mě-

chýřem, hrdlem a peritoneem Physick a Horner.⁽¹⁷⁸⁾ Extraperitoneální přístup k dolnímu segmentu supra- neboli retrovezikální cestou je od roku 1908 spjat se jménem Sellheima. Ostrá preparace byla však příčinou komplikací a neúspěchů. O rok později popsal Latzko techniku paravezikální, z levé strany. Konečným výsledkem obou přístupů bylo zpřístupnění dolního segmentu. Metodu Sellheima převzalo několik slavných porodníků, jako Pfannenstiel, Rubeška a Hofmeier. Tito však od ní záhy ustoupili, zvláště pro obavy z poranění močového měchýře, ureterů a paracervikálních žilních plexů. Během následujícího roku vzniklo několik prací, které se stavěly k operaci kriticky. Pouze někteří, jako Küstner, Latzko, Döderlein, Kaboth a FÜth zůstávají extraperitoneální technice věrni, Stoeckel a Winter s výhradami.⁽⁹⁰⁾ Pozadím atmosféry debat a konfrontací byla katastrofální úmrtnost matek na septické puerperální komplikace.

V dalším období, až do čtyřicátých let, se extraperitoneální císařský řez neprováděl. Úmrtnost po vaginálních porodech byla později sice podstatně nižší, ale riziko infekce po c.ř. bylo stále velmi hrozivé. Někteří prováděli proto c.ř. pouze jako život zachraňující operaci. Jaké okolnosti porod v té době doprovázely? Předně mnoho porodů bylo z hlediska dnešních názorů protrahovaných. Chyběla bezpečná uterotonika, čisté oxytocinové preparáty nebyly ještě běžně dostupné, o prostaglandinech ani nemluvě.

Snaha dále snížit mortalitu, ale i morbiditu žen a omezit často prováděnou hysterektomii při infikovaném děložním obsahu logicky vyústila v návrat k e.c.ř. Roku 1931 Cosgrove a Burns⁽¹²⁸⁾ začali provádět operaci nejdříve podle Latzka, později modifikovaným způsobem, který byl primárně paravezikální, s retrovezikálním proniknutím k dolnímu segmentu a infraperitoneálním rozšířením tohoto prostoru. Jejich pokračovatelem byl Norton.⁽¹²⁸⁾ Technika podle Nortona, podložena

anatomickými znalostmi a charakteristická jednoduchostí provedení, se používá do současné doby. Podobně operoval Botella-Llusia, který se orientoval při operaci barevně konturovaným měchýřem. Poznatků o fascia transversalis využil ve své modifikaci Ricci. Své zkušenosti shrnul do monografie o e.c.ř.⁽¹⁴⁸⁾ Roku 1937 začal používat supravazikální způsob Waters.⁽²⁸⁾ Aby zabránil častému otevření peritonea (v 15 až 40 %), pronikal k dolnímu segmentu mezi fascií a muskulaturou měchýře. Sám provedl přes 2000 operací. Zajímavé údaje publikovali o 10 let později Keetel a Randal.⁽⁸⁴⁾ Délku trvání operace udávali v průměru 90 min (od 60 do 170 min). Zkušenější Waters udával ve svých začátcích 60 min, později, po zvládnutí techniky, 38 min. Rovněž doba do vybavení dítěte byla neúměrně vysoká, v průměru 48 min. Od roku 1942 prováděli c.ř. podle Waterse také Ellis a De Vita a podobně Stansfield a Drabble.⁽⁴⁵⁾ Později se přiklonili podobně jako Burgeois a Phaneuf k bilaterálnímu paravezikálnímu přístupu.⁽¹⁹⁾

Obecná kritéria pro volbu e.c.ř. byla tato:⁽³⁵⁾

- porodní činnost nebo odtok plodové vody více než 24 h;
- neúspěšný pokus o obrat nebo kleště;
- neúspěšná indukce porodu metreurynterem, bužíř;
- zjevná děložní infekce;
- více než 6 vaginálních nebo 12 rektálních vyšetření;
- mrtvý nebo poškozený plod.

Entuziasmus po zavedení antibiotik do klinické praxe a nové názory na vedení porodu však způsobily, že e.c.ř. jako operační metoda byl znovu i u infikovaných případů opouštěn. Prováděli jej nadále jen někteří, např. Döderlein, Mestwerdt a Stansfield. Přestože technika operace byla již zdůvodněna podrobnými anatomickými poznatky a bylo možno ji uspokojivě zvládnout, ubývalo praktických zkušeností a chyběly srovnávací studie kontrolních skupin. Nastupující

generace porodníků byla tak postižena konfúzí více terapeutických postupů. Výuka techniky se systematicky neprováděla a výsledky ojedinělých pokusů nebyly vždy uspokojivé. Důsledkem byla skutečnost, že se e.c.ř. jako terapeutická modalita stal neatraktivním. Naši autoři zaujali k operaci většinou zdrženlivé stanovisko. Vedle technických důvodů a těžkostí při anatomické orientaci zdůrazňovali i pochybnosti o hermetičnosti peritonea. Převládl názor, že i u nepochybně infikovaných případů je léčba antibiotiky a exkluze rány na děloze pomocí roušek dostatečným opatřením.⁽¹⁹⁴⁾ Vedle citovaného Rubešky jedinou práci o c.ř. publikoval pravděpodobně jenom Vašek.⁽¹⁷⁸⁾ Provedl 20 operací, 8 podle Franka, 5 podle Ricciho a 7 ve vlastní modifikaci použitím peritoneálního fenestru.

9.2. Současné názory

Porovnáme-li různé příčiny peripartálních infekcí z hlediska frekvence, potom infekce po císařském řezu zaujímají první místo. Vedle přímých rizikových faktorů (předčasný odtok plodové vody zvláště po 12 h, porodní činnost ve smyslu tzv. kontrakční pumpy, opakovaná vaginální vyšetření jako doprovodný moment) mají svůj negativní význam i faktory nepřímé (nízká socioekonomická situace, anémie, anestézie aj.). V této souvislosti není doposud zcela vyjasněna otázka vnitřního monitorování plodu. Četnost infekcí po c.ř. je až desetkrát vyšší než po vaginálním porodu. Například Barzová⁽⁶⁾ udává febrilní šestinedělí po c.ř. dokonce v 86,4 % a standardní puerperální morbiditu v 32,5 %. Statisticky významný je vztah doby porodní činnosti, a to již od 6 h, a více než 3 vaginální vyšetření. I přes perioperační antibiotickou profylaxi dosahuje infekční morbidita v některých sestavách

až 10 %.⁽¹⁴⁶⁾ Podle údajů Srpa a Strupplové⁽¹⁵⁹⁾ byly v ČSSR v letech 1978–1982 vedle trombóz a embolií nejčastější příčinou úmrtí žen v souvislosti s c.ř. právě puerperální infekce. I když v posledních letech došlo díky zavedení profylaktické aplikace antibiotik u vybraných případů c.ř. k poklesu smrtelných pooperačních septických stavů, absolutní počty úmrtí žen v souvislosti s císařským řezem narůstají.^(161, 162)

V současné době se problematikou extraperitoneálního císařského řezu zabývá řada porodníků. Někteří z nich ve výjimečných případech doporučují provádění exkluze rány extraperitonealizací (primárně před hysterotomií nebo sekundárně s drenáží). Většina z nich však doporučuje u infikovaných případů standardní e.c.ř. Výčet technik a modifikací se zúžil na dva typy. Nortonova technika laterovezikálního přístupu z levé strany a způsob podle Morozova ze strany pravé. Morozov⁽¹¹⁸⁾ začal provádět e.c.ř. v roce 1971. O jeho velkých zkušenostech hovoří více než 500 operací. Po něm převzali metodu Persianinov,⁽¹³⁵⁾ Černucha s Komissarovou⁽⁷³⁾ a Verchovskij.⁽¹⁸¹⁾ Žmakon⁽²⁰³⁾ srovnáním velkých skupin zjistil u e.c.ř. menší krevní ztrátu a celkově kratší dobu operace – v průměru o 18 %. Technické problémy měl ve 13 %, ve 2 ze 168 případů byl nucen operaci pro varikozitu dokončit transperitoneálně. Nejnižší pooperační morbiditu měly ženy po plánovaných, primárních e.c.ř. I když skupina žen s e.c.ř. byla celkově podstatně více zatížena předpokládaným rizikem infekčních komplikací, jejich četnost byla jen o něco větší. Extraperitoneální císařský řez je podle autora metodou volby při déletrvajícím odtoku plodové vody s příznaky infekce. Kontraindikacemi jsou situace vyžadující kontrolu orgánů malé pánve, vcestné lůžko, podezření na rupturu dělohy, tumory, velký plod a větší varikozita dolního segmentu.

V roce 1972 začal rutinně provádět e.c.ř. Hanson.⁽⁵⁷⁾ Více než polovinu jich vykonal pro tzv. nepostupující porod, kdy je

dobře rozvinutý dolní segment, což je jeden z předpokladů usnadňujících operaci. Ve 20 % operoval po předchozím transperitoneálním c.ř. Jen ve 4 % otevřel arteficiálně peritoneum. Ze 190 operací neměl žádné vážnější komplikace, což jej přimělo k tomu, aby operaci prováděl jako alternativní řešení i u neinfikovaných případů. Zanedbatelné nebylo ani to, že se pacientky po operaci velmi rychle zotavovaly, méně krvácely a peristaltika nebyla ovlivněna, což vše zkracovalo dobu hospitalizace. Podle jeho názoru byl e.c.ř. opuštěn ne z důvodu nedůvěry v operaci, nýbrž z důvodů jiných – pro těžkosti v anatomické orientaci a neznalost postupu. Je zapotřebí kooperující kolektiv. Nekonstruktivní kriticismus bývá často podle Hansona spojen s více rigidním nebo neerudovaným týmem. K získání kompetence a důvěry je zapotřebí 10 až 15 samostatných operací. Druhý negativní aspekt souvisí s nedostatečnými informacemi o výsledcích operace a jeho překlenutí vyžaduje dostatečnou výměnu zkušeností. Těžkosti by neměly zrazovat od historického, ale stále platného názoru, že peritoneum je prvotní ochranou.

Wallace et al.⁽¹⁸³⁾ zahrnul výuku e.c.ř. do erudičního programu. Na základě prospektivní studie srovnával skupiny e.c.ř. s a bez perioperačního podávání antibiotik se skupinou transperitoneálního c.ř. Randomizovaná studie 91 pacientek zahrnovala afebrilní rodičky bez klinického podezření na infekci, mající odtékající plodovou vodu (více než 4 h) a indikaci k c.ř. Doba do vybavení dítěte byla tak jako v jiných současných studiích srovnatelná s transperitoneálním přístupem, celková doba operace však byla signifikantně kratší. Incidence pooperační endometritidy byla nižší pouze u skupiny e.c.ř. s perioperační aplikací antibiotik. Svědčí to o skutečnosti, že od pouhého e.c.ř. nelze samozřejmě očekávat ochranu před touto nejčastější pooperační puerperální komplikací.

Nejobsáhlejší novodobou studii publikoval roku 1980 Perkins.⁽¹³⁴⁾ Vyšel z faktu, že i když profylaktická aplikace antibiotik obecně u s.c. významně redukuje počet pooperačních infekcí, stoupá počet případů protrahované morbidity, v některých případech končících tvorbou pánevního abscesu. Svě dobré výsledky u 93 extraperitoneálních operací popisuje i rutinně používané retrovezikálně uložené podtlakové drenáže. Tak jako jiní konstatuje menší krvácení z dělohy.

Navrhuje tyto indikace:

- porodní činnost nebo odtok plodové vody více než 12 h;
- rozpoznaná děložní infekce;
- mnohočetná vaginální vyšetření.

Podmínkami jsou přítomnost erudovaného chirurga a nepřítomnost kontraindikací, mezi něž uvádí poruchy placentace, přítomnost jizvy na děloze, velký plod, nutnost kontroly dutiny břišní a akutní distres plodu.

Většina autorů, provádějících v současné době e.c.ř. rutinně, nepovažuje operaci za riskantnější než transperitoneální postup. Určitým emocím podléhají spíše ti, kteří nezvládli její techniku.⁽¹³⁴⁾ Z literárních i našich^(192, 193, 195) zkušeností je zřejmé, že tam, kde je hrozba agresivní infekce naléhavá, má e.c.ř. své plné oprávnění. Nelze jej ale považovat za alternativu aplikace antibiotik. Pouze v případě podezření na infekci lze provést e.c.ř. jako chirurgickou formu prevence pánevního puerperálního zánětu.

Zlepšením techniky operace a zkrácením doby do vybavení dítěte odpadá jedna z dřívějších výhod. V případě neúspěchu zpřístupnění dolního segmentu může operátor modifikovat svůj záměr a operaci dokončit transperitoneálně. Opačný postup je pak samozřejmě nemožný. Podle našich zkušeností předchozí c.ř. jak trans-, tak extraperitoneálním způsobem kontraindikací operace není.

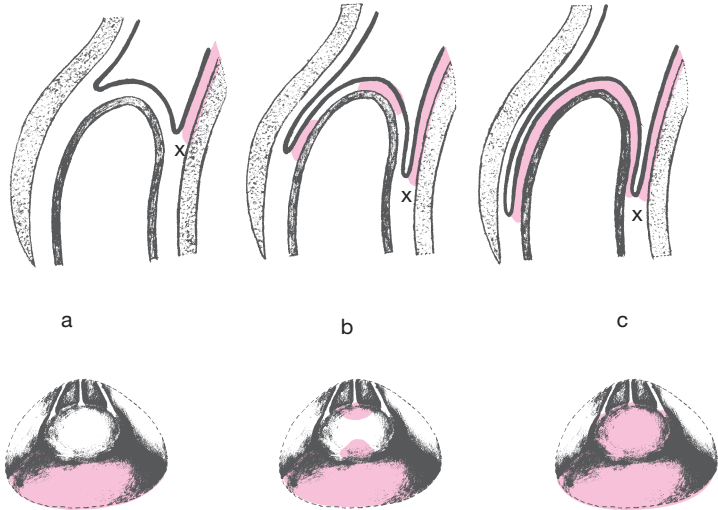
Racinet⁽¹⁴⁶⁾ ve své monografii o c.ř. píše, že i když perito-

neum se velmi intenzívně brání infekci, tato schopnost má své hranice, které nelze bez nebezpečí překročit. Zabráněním diseminace infikovaného endouterinního materiálu do peritoneální dutiny skýtá e.c.ř. ochranu před tvorbou pánevního abscesu, omezuje rizika reoperace a ochraňuje reprodukční možnosti ženy.

9.3. Technika extraperitoneálního císařského řezu

Sellheimův supravezikální (mediální, retrovezikální) přístup spočíval v proniknutí k dolnímu segmentu přímo mezi močovým měchýřem a peritoneem. V případech, kdy mezi vezikální fascií a peritoneálním listem je dostatek řídkého vaziva, daří se proniknutí, aniž dojde k poranění močového měchýře nebo peritonea. Většinou je však disekce ztížena adhezemi mezi oběma vrstvami. Existují početné varianty rozsahu těchto adhezí (viz obr. 23a, b, c), proto nelze nikdy anticipovat, zda operace bude moci být nerušeně provedena. Waters modifikoval techniku e.c.ř. takto: (viz obr. 24) močový měchýř plnil 250–300 ml sterilní vody, kterou zbarvil metylénovou modří. Vyklenutá a zbarvená kontura měchýře slouží k jistější identifikaci jednotlivých struktur. Transverzální a přední vezikální fascii incidoval krátkým řezem skalpelu a dále prostříhl nůžkami ve tvaru obráceného T, napříč a pak směrem k symfýze. Tupou preparací zleva pak uvolnil měchýř a následně pronikl k dolnímu okraji viscerálního peritonea, které zde vytváří duplikaturu. Vypustil tekutinu z měchýře, uvolnil prostor dolního segmentu, retrahoval měchýř dolů a peritoneum nahoru a do pravé strany. Obvyklým způsobem pak incidoval dolní segment. Podobným způsobem, s výjimkou několika odchylek, postupoval Ricci (viz obr. 25–27). Do pochvy vklá-

Obr. 23. Supravezikální přístup k dolnímu segmentu a varianty rozsahu adhezi

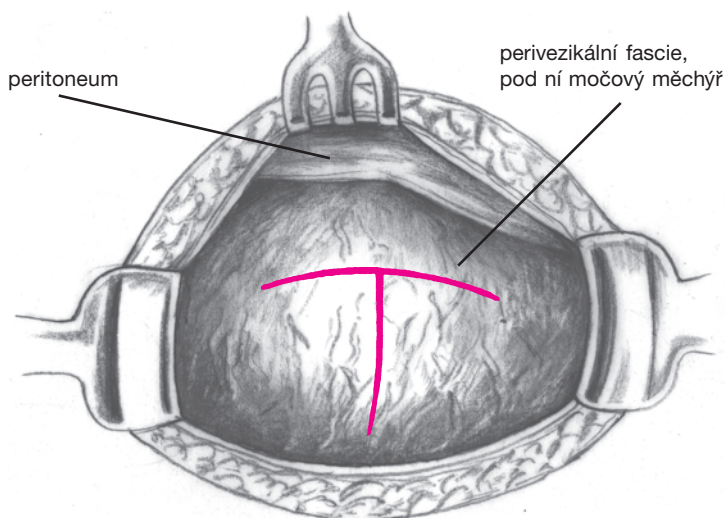


Přítomnost adhezí mezi peritoneálním listem a fascií močového měchýře je označena barevně.

- a) dostatek řídké tkáně v subserózním peritoneu a chybění adhezí mezi serózním peritoneem a vezikální fascií;
- b) střední množství řídké tkáně v subserózním peritoneu a malá oblast adhezí mezi serózním peritoneem a vezikální fascií;
- c) minimum řídké tkáně v subserózním peritoneu a rozsáhlé oblasti adhezí mezi serózním peritoneem a vezikální fascií.

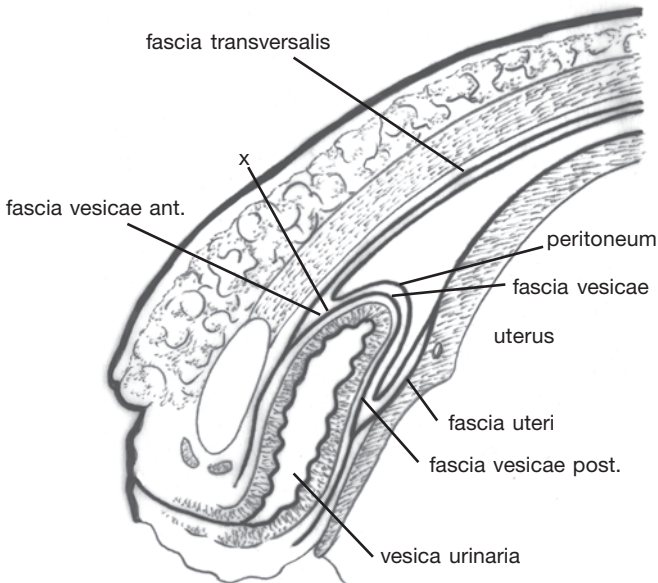
Za povšimnutí stojí konstantní přítomnost adhezí mezi serózním peritoneem a uterinní fascií, „x“ znamená konstantní místo obsahující řídkou tkáň těsně pod uterovezikálním peritoneem. Zde incidujeme vezikouterinní pliku při supracervikálním řezu.

dal gázu s jodoformem, naplněný močový měchýř masíroval prsty, aby zlepšil jeho kontraktibilitu, transverzální i přední vezikální fascii prostříhl zahnutými nůžkami pouze napříč, branžemi směřujícími distálně, směrem k paravezikálním fosám. Ellis a De Vita se snažili o dostatečnou předoperační hydrataci pacientky 2–3 litry 5% glukózy v průběhu 2–3 h před výkonem. Tato nepřímá hydropreparace umožňovala snadnou separaci jednotlivých vrstev. Foleyho katétr napojili na Y spojku pro plnění a vypouštění. Spinální nebo peridurální anestézie zajistila dostatek času pro nerušenost operace. Po příčné suprasymfyzární incizi protínali oba přímé břišní svaly a podvazovali hluboké epigastrické cévy. Při naplněném měchýři (150–200 ml) široce incidovali transverzální fascii nad



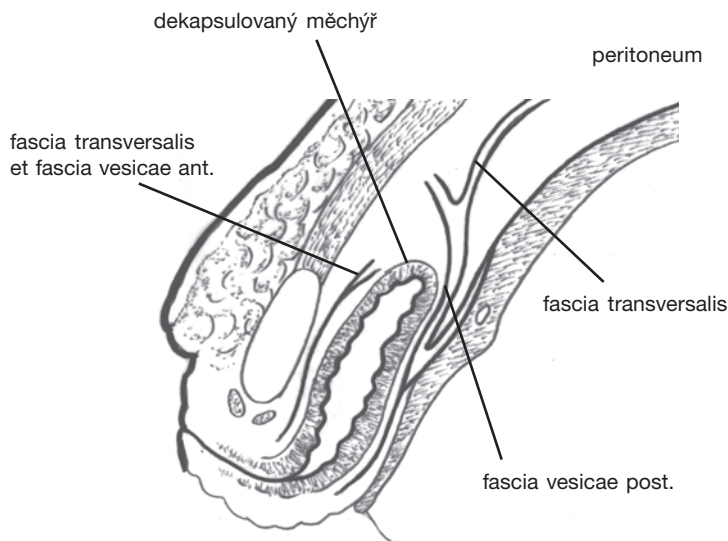
Obr. 24. Modifikace supravezikálního přístupu podle Watterse; incize transverzální a perivezikální fascie T řezem

ním. Nyní bylo nutno oboustranně identifikovat paravezikální prostory. Tyto jsou lokalizovány, jak bude ještě upřesněno, laterálně od močového měchýře, mediálně od hypogastrických cév, distálně od fasciálního-peritoneálního laloku. Identifikace začíná v oblasti »yellow chicken fat« (výraz Nortonův). Při tupé preparaci paravezikálních prostorů je nutno si všimnout laterálních umbilikálních ligament (BNA), za nimiž je dolní segment oboustranně obnažen zprvu na malé ploše 1–2 cm. Rovina disekce musí být dostatečně hluboká, aby nedošlo k protržení peritonea. Nyní následuje tunelizace sub- a retrovezikál-



Obr. 25. Ricciho přístup k dolnímu segmentu; peritoneální fasciální vztahy k měchýři a dolnímu segmentu ve střední čáře; „x“ označuje incizi transverzální a přední vezikální fascie

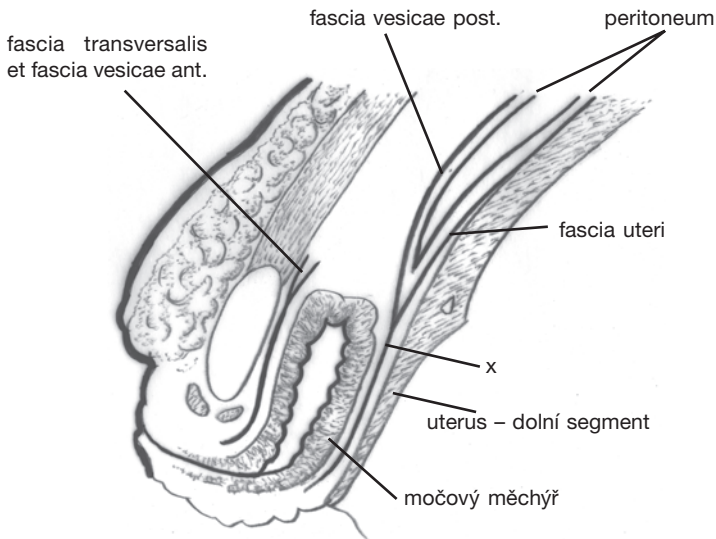
ního prostoru prstem – zde je nejkritičtější místo metody. Nesmí se použít násilí. Pokud prst najde správnou vrstvu, je proniknutí do druhého paravezikálního prostoru zcela snadné. Nyní je patrné, že silnější tkáňový pruh přidržuje peritoneální lalok k měchýři na obou stranách. Jde o obliterovanou hypogastrickou artérii – již jmenované ligamentum. Jeho podvázání a prostřížení v blízkosti měchýře navozuje pocit, jakoby něco povolilo (something gave). Nyní je nutno zvednout fasciální – peritoneální pruh a ostře jej disekovat, až zůstane urachus, který je nutno rovněž podvázat a prostříhnout. Následuje vyprázdnění močového měchýře a incize dolního segmentu. Místo originálně navržené vertikální incize je možno provést incizi tvaru S, jak v souvislosti s e.c.ř. navrhl Norton.



Obr. 26. Ricciho přístup k dolnímu segmentu; vztahy fascií, které jsou incidovány a uvolněny od přední části a vrcholu močového měchýře

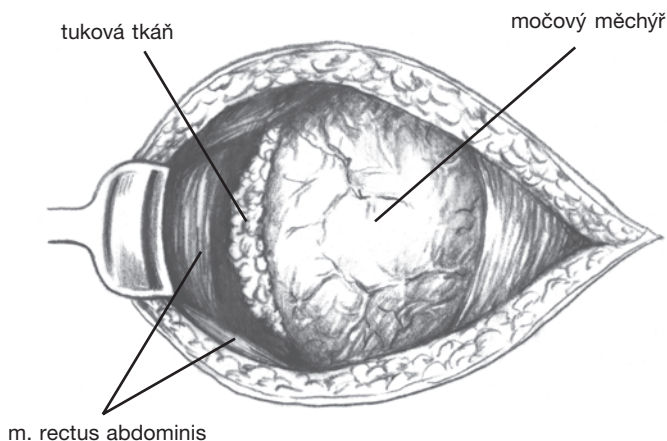
Autorství kombinovaného způsobu – oboustranného paravezikálního přístupu a zároveň supravezikálního uvolnění měchýře od dolního segmentu patří bostonským porodníkům – Bourgeoisovi a Phaneufovi. Jejich přístup je vcelku podobný jako právě popsany, snad jenom uvolnění fasciálního-peritoneálního laloku od močového měchýře je v jejich pojetí bezpečnější.

Paravezikální (laterovezikální) technika Nortonova⁽¹²⁸⁾ ze čtyřicátých let se odvíjela od Latzkova přístupu k dolnímu segmentu z levé strany. Latzko totiž zvolil levou stranu z důvodů častější dextrorotace dělohy a z výchozího postavení opera-



Obr. 27. Ricciho přístup k dolnímu segmentu; vztahy fascií k mobilizovanému měchýři a zadnímu peritoneálnímu listu; „x“ označuje místo incize děložní fascie, čímž je uvolněn dolní segment z fasciálního sevření a je umožněno vysunutí peritonea

téra na pravé straně pacientky. Je nutno se blíže zastavit u topografické anatomie paravezikálního prostoru (spatia). Tento prostor má tvar obráceného třístranného jehlanu, superiorně je ohraničen peritoneem paravezikální fossy, mediálně blanitou perivezikální a posteriorně periuterinní fascií. Antero-laterálně se nachází fascie břišní u pánevní stěny (fascia transversalis, fascia pelvis parietalis). Nacházíme zde značné množství řídké tkáně. Kolem místa junkce a periuterinní fascie je patrna konstantně se vyskytující a již zmiňovaná nápadná lokalita tukové tkáně – yellow chicken fat. Směrem distálním obsahuje paravezikální prostor ureter a jeho zanoření do močového měchýře, posterolaterálně vně paravezikálního prostoru se nacházejí iliakální a uterinní cévy a ureter.⁽¹⁹⁾ Při standardním způsobu e.c.ř. se ale ani s cévami, ani

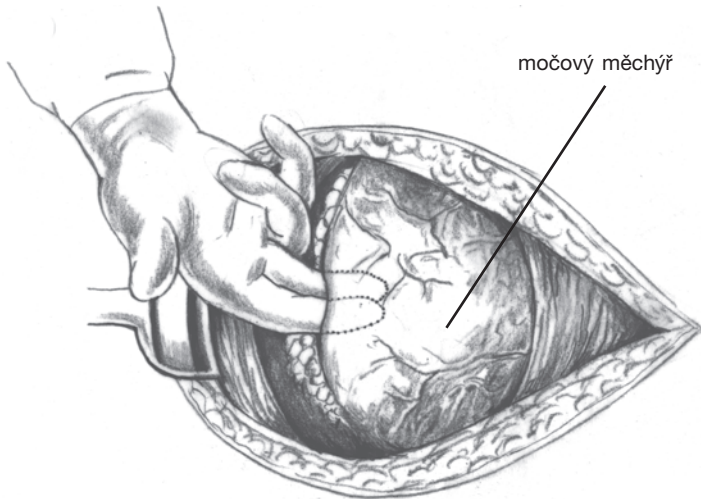


Obr. 28. Náš způsob přístupu k dolnímu segmentu z pravé strany; vyhledání tukové tkáně (yellow chicken fat) laterálně od močového měchýře; močový měchýř je naplněn, pravý m. rectus abdominis je oddálen laterálně

s ureterem přímo nesetkáváme. Tyto anatomické struktury však můžeme pozorovat po vyprázdnění dělohy.

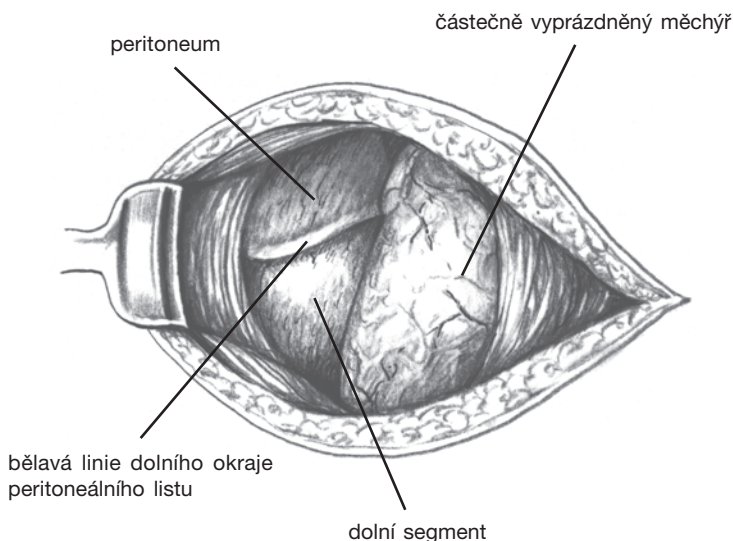
O paravezikální fosse (je míněn paravezikální prostor) zmiňuje Vašek⁽¹⁷⁸⁾ toto: fossa je v netěhotném stavu překryta pouze předním listem lig. lata. Za těhotenství je tento list vysouván zvětšující se dělohou stále více nahoru, až je paravezikální prostor obnažen a překryt pouze slabou vrstvou vaziva patřícího k fascia transversalis. Tyto poměry vysvětlují snadnost obnažení dolního segmentu z boku.

Náš způsob je odvozen od metody Morozova – přístup k dolnímu segmentu volíme ze strany pravé, přičemž operátor stojí na levé straně pacientky. Operaci začínáme břišním



Obr. 29. Náš způsob přístupu k dolnímu segmentu z pravé strany; do prostoru tukové tkáně pronikneme ukazovákem a prostředníkem pravé ruky; nenásilně se dostáváme pod měchýř, který za pomoci levé ruky sesunujeme směrem k symfýze

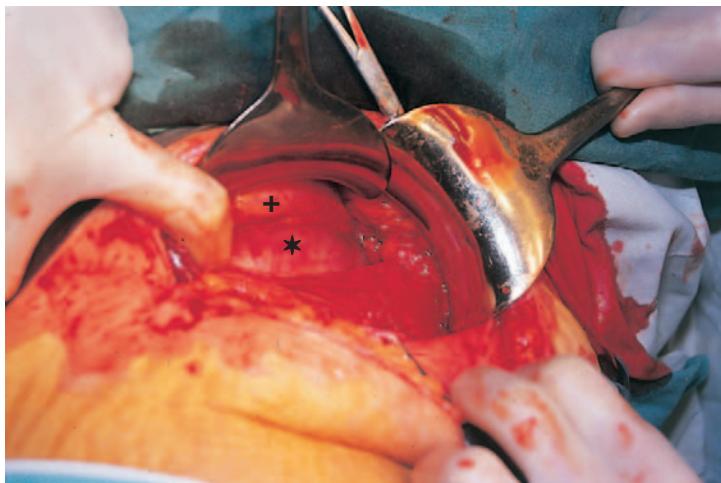
řezem podle Pfannenstiela. Po proříznutí kůže a preparaci podkoží, nejčastěji podle Joel Cohena, incidujeme krátkým řezem fascii. Prostříhneme ji do stran napříč, pravý přímý břišní sval oddálíme ekartérem laterálně. Při naplněném močovém měchýři (pokud je dolní segment dobře rozvinut, není plnění potřebné) vyhledáme žlutě zbarvenou tukovou tkáň (viz obr. 28). Ukazovákem a prostředníkem pravé ruky pronikneme do této lokality, zatím co levá ruka napíná měchýř z pravé strany směrem ke střední rovině (viz obr. 29). Většinou velmi snadno vytvoříme okénko, na jehož spodině je již viditelná část dolního segmentu (obr. 30). V této fázi můžeme použít tampónové kleště, jejichž pomocí dostatečně separu-



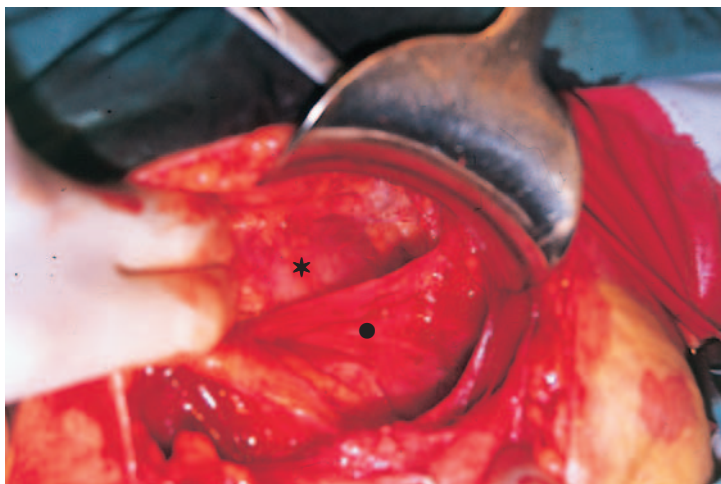
Obr. 30. Náš způsob přístupu k dolnímu segmentu z pravé strany; je vytvořeno okénko, na jehož spodině je viditelná část dolního segmentu; následuje dokončení separace dolního segmentu od močového měchýře a vysunutí zbytku peritoneálního listu vzhůru

jeme dolní segment od měchýře. Ten fixujeme (je-li naplněn, po jeho částečném vyprázdnění) druhým ekartérem pod symfýzou. Bělavou linií dolního okraje peritoneálního listu vysunujeme vzhůru. Detailní pohledy ze strany operátora jsou znázorněny na obr. 31 a 32. Příčným obloučkovitým řezem pak protneme periuterinní fascii i s děložní stěnou. Další postup je stejný jako u transperitoneální operace, digitální rozšíření rány směrem k hranám a extrakce hlavičky. Je-li operace prováděna v průběhu porodní činnosti, její vybavení nečiní většinou žádných obtíží, jinak je bezpečnější mít po ruce forceps.

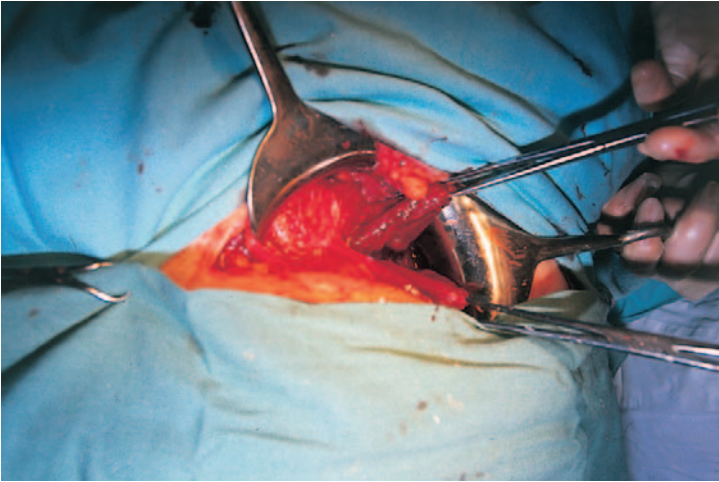
Nejsou-li prostorové podmínky dostatečné, je nutno dbát na to, aby hlavička nebyla obličejem do rány. Jsou-li tkáně dostatečně hydratovány, překvapí nás snadnost odlučování jednotlivých vrstev. Není-li tomu tak, je možno použít lokální hydratace, což doporučoval již dříve Vašek. Do vazivového prostoru mezi měchýř a peritoneum injikoval několik ml novokainu. Nověji o stejném způsobu referoval čínský porodník Foon Yue-Tzeng.⁽¹⁹¹⁾ Po porodu placenty šijeme myometrium v jedné vrstvě uzlovými vicrylovými stehy, je-li periuterinní fascie dobře patrna (někdy má až aponeurózní vzhled), je anatomicky správné ji sešít jemnými uzlovými stehy (obr. 33 a 34). Pod odloučený močový měchýř je nutno vložit sací drén, který vyvedeme vně laparotomické rány. Odsávání subvezikálního prostoru je důležitým předpokladem klidného hojení. Do 24 h nacházíme vždy několik desítek mililitrů zprvu sangvinolentní, později serózní tekutiny. Sací drén druhý pooperační den rutinně odstraňujeme. Dříve jsme fixovali močový měchýř na původním místě jemnými stehy, později jsme zjistili, že toho není vůbec zapotřebí. Při aplikaci antibiotik se řídíme stejnými pravidly jako u transperitoneálních operací, vzhledem k horší výchozí situaci je jejich podávání častější. Totéž platí i pro prevenci tromboembolických komplikací.



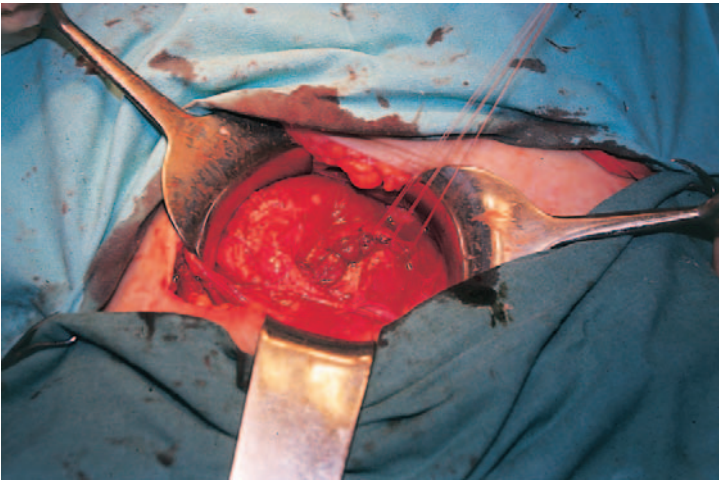
Obr. 31. Pohled na preparaci dolního segmentu (*); močový měchýř je označen +



Obr. 32. Pohled na vypreparovaný dolní segment (*); peritoneum je označeno ●



Obr. 33. Příprava k sutuře myometria; okraje rány jsou zachyceny americkými kleštěmi



Obr. 34. Výsledná sutura myometria v jedné vrstvě uzlovými stehy

9.4. Zhodnocení extraperitoneálního přístupu

Vlastní zkušenosti autora se vyvíjely na základě postupného seznamování se s extraperitoneální technikou a posléze s jejím zvládnutím.

První zkušenosti byly zhodnoceny v letech 1982 a 1985.^(192, 193) Jednalo se o prvních 14 případů z období působení v tunické nemocnici v Menzel Bourguiba v letech 1977 až 1980. Indikace byly striktně limitovány na infikované případy, byl zvolen supravetikální přístup, z komplikací bylo zaznamenáno jedno otevření močového měchýře a jedna infekce stěny břišní. Operační technika nebyla ještě dostatečně vypracována.

Ve druhém, pětiletém období bylo zhodnoceno dalších 82 operací. Zde již bylo postupováno z pravostranného paravetikálního přístupu a indikace byly postupně rozšiřovány i ve smyslu alternativního řešení neinfikovaných případů. V 11 případech šlo o horečnatý stav za porodu, když byl indikován abdominální porod, jednou se jednalo o extragenitální infekci (hnisavé onemocnění stěny břišní). U dalších 18 případů se jednalo nejméně o více než 16 h odtoklou plovodovou vodu, opakovaná vaginální vyšetření a rozvinutou porodní činnost se zástavou progresu. Ve 23 případech byl proveden e.c.ř. primárně, z toho u 6 pro vysoko stojící KP u prvorodičky, 3 ženy byly mimořádně obézní (nad 100 kg), u 3 byla prokázána anomálie dělohy. Ve čtyřech případech byla hmotnost plodu nad 4000 g, ve stejném počtu byl c.ř. proveden iterativně, z toho jednou po e.c.ř. U posledně jmenovaného případu byl zvolen levostranný přístup. Při naplněném močovém měchýři bylo provedeno 69 operací, ve 13 případech bez plnění; zde však došlo dvakrát k jeho poranění. V 18 případech (22 %) došlo k arteficiální fenestraci peri-

tonea, jejíž délka přesáhla pouze u pěti pacientek 2 cm. Dva-krát bylo nutno od extraperitoneálního přístupu ustoupit – u jedné ženy pro značnou varikozitu, u druhé pro potíže s vybavováním hlavičky při nerozvinutém segmentu. V jednom případě bylo nutno provést akutně císařský řez ve 36. týdnu gravidity při příznacích předčasného odlučování lůžka a podezření na hnisavý proces v dutině břišní. Po vybavení plodu a sutuře dělohy jsme ve druhé fázi revidovali dutinu břišní po otevření peritonea. Příčinou těžkého stavu těhotné byla akutní pankreatitida.

Ve třetím období, 1986–1991, bylo porovnáno 89 e.c.ř. s 741 c.ř. transperitoneálními. Statistické údaje zpracoval MUDr. P. Baran, tehdejší ordinář OPT. Z údajů vyjímám některé. Statisticky nevýznamné rozdíly se týkaly těchto veličin: pořadí těhotenství, pořadí porodu, anémie v šestinedělí, polohy plodu, stavu po pokusu o vaginální operaci, obezity, vyšetření MOP před porodem, trvání preventivního podání antibiotik po porodu (s preventivním podáním antibiotik po přerušení pupečnicku se tehdy teprve začínalo), rozdílu léků při vaginální přípravě, pořadí laparotomie, komplikací z rány na děložní stěně, celkového febrilního stavu ženy, hojení operačního pole, reziduí po porodu a skóre podle Apgarové – 5 min. Statisticky významné veličiny byly tyto (údaje v závorkách odpovídají sestavě pacientek s transperitoneálním c.ř.): charakter řezu 28,1 % primární e.c.ř. (50,8 %), po indukci bez kontrakcí 9,0 % (16,3 %), za porodu 62,9 % (32,9 %). U indikací převažovaly u e.c.ř. indikace ze strany matky a plodu – 60,7 %, zatímco 69,4 % c.ř. bylo indikováno ze strany plodu. Akutní operace 59,6 % (24,2 %), předoperační příprava neúplná nebo žádná 42,7 % (23,0 %), odtok plodové vody 0–12 h 38,5 % (79,6 %), 13–24 h 35,4 % (16,7 %), více než 24 h 26 % (3,7 %). Trvání děložní činnosti 6 h a méně 48,2 % (72,4 %), více než 6 h 51,8 % (27,6 %). Vaginální příprava

nebyla provedena u 58,4 % (55,9 %), pokud ano – její trvání 1–3 dny 64,9 % (27, 3 %), 4 dny a déle 35,1 % (72,7 %). Antibiotika před porodem ne 52,9 % (79,4 %), ano 47,1 % (20,6 %), po porodu pak ne 40,5 % (70,4 %), ano 59,5 % (29,6 %). Erudice operatéra bez atestace 0 % (12,4 %), s I. atestací 2,2 % (37,1 %), s II. atestací 97,8 % (50,5 %). Operace v průběhu pracovní doby 66,3 % (49,3 %), při pohotovostní službě 33,7 % (50,7 %). Způsob sutury děložní stěny – dvě vrstvy se zevním pokračujícím stehem 2,2 % (12,7 %), dvě vrstvy uzlovými stehy 16,9 % (61,7 %), jedna vrstva 80,9 % (25,6 %). Přítomnost smolkové, rozložené, páchnoucí plodové vody 17,9 % (14,8 %), z toho u 4,7 % syndrom amniální infekce. Podání opiátů 46,9 % (3,5 %). Skóre podle Apgarové – 1. min 7–5 bodů 13,5 % (4,7 %), 4 a méně bodů 5,6 % (1,2 %). Anémie v šestinedělí ne 53,9 % (40,4 %), nezávažná léčená antianemiky 38,2 % (50,5 %), závažná vyžadující transfúzi 7,9 % (9,1 %). Peroperačně podána transfúze 0,0 % (1,5 %). Ze zajímavých údajů vyjímám: dilacerace do hran se vyskytla u e.c.ř. v 1,1 % (5,1 %), poranění močového měchýře 3,4 % (2,8 %), natržení peritonea 30,3 % (0,0 %), febrilní šestinedělí 10,3 % (standardní febrilní morbidita 7,9 % a případy one day fever 3,4 %) (13,1 %), přičemž u e.c.ř. byla hodnocena navíc i low grade temperature (subfebrilie), která činila 20,2 %, u intraperitoneální operace nebyl tento údaj bohužel zpracován. Hojení břišní rány per secundam intentionem – infiltrát, absces 3,4 % (4,2 %), serom, hematom 3,4 % (1,5 %), rozpad, resutura 0,0 % (1,5 %). Jednou byla porozena e.c.ř. dvojčata.

Čtvrté období zahrnuje od roku 1992 dosud 62 případů e.c.ř. a studie není ukončena. Došlo k některým změnám ve vedení porodu (např. změna protokolu v podávání oxytocinu, preindukce nebo indukce prostaglandiny), k jinému způsobu aplikace antibiotik, k přechodu na jiná antibiotika, k téměř

obecně používanému šití myometria v jedné vrstvě a dalším. Došlo rovněž k uvolnění indikací pro e.c.ř., pokud bylo nutno císařský řez provést, a k nárůstu c.ř. při vedení předčasných porodů. Orientačně lze zhodnotit tuto sestavu takto: v 37 % nebyla použita žádná antibiotika – před porodem, po přerušení pupečníku nebo do 24 h po porodu. Ve 13 % byla podána v období do 24 h před operací, ve 2 % do 48 h, v 38,0 % po přerušení pupečníku v rámci perioperační profylaxe. V 10 % bylo nutno nasadit antibiotika v průběhu raného šestinedělí do 24 h po operaci. Nedošlo k poranění močového měchýře, natržení viscerálního peritonea se vyskytlo ve 12,7 % a parietálního, při preparaci břišních svalů v 1,6 %. Nezaznamenali jsme případ standardní febrilní morbidity (!), ve 3,2 % se vyskytla one day fever a low grade temperature v 19,3 %. Skóre podle Apgarové bylo 10–8 do 1 min u 84 % novorozenců, 7–5 u 16 %, 4 a méně bodů 0 %. Do 5 min 10 až 8 bodů 100 % novorozenců. Údaje o parametrech vnitřního prostředí nebyly rovněž v období zpracování této kapitoly k dispozici. Ve 3,2 % se vyskytl infiltrát rány a v 4,8 % serom. Nebyl zaznamenán žádný absces nebo hematom v ráně. Co se týče typů řezů, v 92 % byl použit příčný obloučkovitý řez na dolním segmentu, po jednom případě U řez, J řez a podélný segmentální řez a v jednom případě bylo nutno provést korporální řez po proříznutí peritonea při nerozvinutém segmentu u předčasného porodu. V 6,3 % případů byl prostřížen pravý přímý břišní sval. Tříkrát byla porozena dvojčata. Ve 14,2 % byly pozitivní kultivace z plodové vody, placenty nebo děložní rány. Ve třech případech se jednalo o iterativní c.ř., jednou po Strassmanově operaci, jednou po plastice pochvy a stentingu cervixu pro aplazii, jednou anamnestický ileus po apendektomii.

Jaké jsou výhody e.c.ř.? Především jednoduchost a elegance provedení, je-li dobře rozvinut dolní segment. Rychlejš-

ší a ulehčená rekonvalescence rodičky, časnější obnovení střevní činnosti a tolerance stravy. Nedochozí k manipulaci v dutině břišní ani k zavádění břišních rozvěračů či roušek, ani když dojde k natržení peritonea. Pokud k němu dojde, je poranění reparováno ihned po vybavení dítěte. Celková doba operace je kratší, odpadá zdlouhavá břišní fáze. Pacientky jsou méně anemické. Především však je zamezeno diseminaci děložního obsahu do abdominální kavity. I když u klasických indikací k e.c.ř. je horší výchozí situace, nejsou pacientky zatíženy vyšší febrilní morbiditou.

Jaké jsou nevýhody? Obecně menší prostor k vybavení plodu především u nerozvinutého segmentu. I když doba od uterotomie do vybavení plodu nebyla v našich sestavách přesně sledována, nelze vyloučit, že může být mírně prodloužena. Svědčí pro to nižší skóre podle Apgarové v první minutě, které se však v následujícím časovém hodnocení stírá. Na vztah operační doby a bezprostředního stavu novorozence po vybavení poukazuje několik prací.^(7, 29) Operační čas od kožního řezu po přerušení pupečnicku má negativní vliv na novorozence pouze tehdy, je-li operace prováděna v celkové anestézii a tento interval trvá déle než 15 min. Je ovlivněno hodnotící skóre, ne však pH. Trvá-li interval mezi začátkem uterotomie a přerušním pupečnicku déle než 90 s, je ovlivněno i pH krve odebrané z umbilikální artérie. Za hlavní »nevýhodu« e.c.ř. považujeme nutnost dostatečné erudice operátora. Je totiž velmi obtížné seznámit se dokonale s extraperitoneálním přístupem pouze při výjimečně prováděných operacích.

10. ZÁVĚREČNÉ ÚVAHY

V závěrečné kapitole bych chtěl vyjádřit několik obecných názorů. Probíráme-li historická vyjádření našich předchůdců, zjistíme, jak relativní jsou tzv. současné trendy, moderní názory a imperativně znějící doporučení právě té nebo oné operační techniky. Dostatečně výmluvné jsou i volně přeložené názvy některých prací. Sängerova práce (1887) byla nekompromisní – *Má práce ve vztahu k císařské operaci, Slovo protestu jako odpověď doktoru Henry J. Garrigueovi*. Waters nadepsal své články (1940, 1958) – *Supravezikální císařský řez, Presentace nové techniky a Současné tendence u císařského řezu*.

Snaha o redukci počtu císařských řezů se opakuje vlastně již od počátku. William (1917) – *Abusus císařských řezů*, přičemž i ojedinělé pokusy o jeho provedení stály za zveřejnění. Becker (1897) – *Dva případy císařského řezu*. Noack (1952) hovořil o *Krizi v indikacích císařského řezu*. Nereálné byly představy o dramatickém snížení infekční morbidity po porodech: Dörfler (1936) – *Císařským řezem k aseptickému porodu*, Rosenfeld (1959) – *Císařský řez ve službách ochrany matky a dítěte*.

Dále Dörfler (1936) – *Abdominální císařský řez v přítomnosti a budoucnosti* a dobově znějící bude jednou i název článku z pera současného specialisty Faranoffa (1977) – *Moderní management porodu dítěte nízké porodní hmotnosti*.

Při kampani proti císařskému řezu se objevila práce Sacomba (1797) – *Škola anti-císařská* a polemika neustala ani

po století, Velits (1892) – *Kraniotomie nebo císařský řez? Zato Harris (1878) patřil mezi jeho velké zastánce – Gastrohysterotomie – opravdový císařský řez ve světle amerických zkušeností a úspěchů.*

Z dnešního pohledu lze vyzpozorovat intenzivní snahu redukovat mateřské perinatální komplikace. Prvním krokem je omezování počtu operací vůbec. Z dalších přístupů je možno si všimnout návratu k tradičním preventivním opatřením. Zásady fyziologického operování razil již před 100 lety v Americe Halsted, u nás jsou spojeny se jménem Burianovým. Jemnost při preparaci v tkáních, obezřetná hemostáza, asepse, přesné sblížování tkání při sutuře. Lyon s Richardsonem⁽¹⁰³⁾ nikoli bezdůvodně tvrdí, že šetrná chirurgická technika může infekční morbiditu po c.ř. podstatně redukovat. Svorkování krvácejících míst v podkoží jemnými mosquito, vyloučení ekartérů, transuretrálního katétru, náhrada nůžek skalpelem, syntetický absorbovatelný materiál, rezervovanost při profylaktickém podávání antibiotik a další. Podobnou strategii zaujímá Stark.^(163–166) Kombinaci různých metod a techniku c.ř., kterou provádějí v Misgav Ladach Hospital v Jeruzalémě, nazval Misgav Ladach metodou. Stěnu břišní inciduje podle Joel Cohena: tupá preparace podkoží umožňuje zachování integrity cév i nervových vláken, parietální peritoneum inciduje příčně, při protínání vezikouterinní plíky používá skalpel, odmítá abundandní vysušování dutiny břišní od krve a plovodové vody. Odmítá i automatické rozvěrače, místo nástrojů používá raději manuální manipulaci, vynechává peritonealizaci jak ve viscerální, tak i v parietální oblasti, fascii stěny břišní uzavírá pokračujícím stehem, přičemž jeho uzel ponechává pod fascií, podkoží neošetřuje a kůži šije s velkými odstupy. Postupně dosáhl snížení febrilní morbidity z 19,9 % na 7,7 %.

Co říci závěrem?

Neexistuje jediná správná technika císařského řezu. Existují však různé postupy, jejichž sumace je velmi významná pro zdárný výsledek operace. Nelze než souhlasit s názorem již citovaného Racineta, že snaha o omezení rizik císařského řezu nebude zřejmě ústít jenom v objevování stále nových a účinnějších antibiotik, ale bude zaměřena spíše na integraci všech strategií určených k jejich minimalizaci. I s tímto záměrem byla napsána tato práce.

POUŽITÉ ZKRATKY

ACOG	American College of Obstetricians and Gynecologists
BNA	basilejská Nomina anatomica (1895)
CT	počítačová tomografie
c.ř.	císařský řez
d.s.	dolní segment
e.c.ř.	extraperitoneální císařský řez
EP	evropská farmakopea, dekadické značení
HG	hysterografie
KP	konec pánevní
KTG	kardiotokografie, kardiotokografický
MR	magnetická rezonance
PNA	pařížská Nomina anatomica (1955)
s.c.	sectio caesarea
US	ultrasonografie
VP	vaginální porod

LITERATURA

1. ANASTASIADIS, P., ZIPPEL, E.: Kaiserschnittkomplikationen bei alter Erstgebärender mit Uterus myomatosus. *Zbl. Gynäk.*, 103, 1981, s.1120 až 1123.
2. Auto Suture Company (Division of United States Surgical Corporation): Cesarean Section with Auto Suture Staplers. Norwalk, 1987. 11 s.
3. AYERS, J. W. T., MORLEY, G. W.: Surgical Incision for Cesarean Section. *Obstet. Gynec.*, 70, 1987, s.706–709.
4. BAILER, P.: Aus der Geschichte des Kaiserschnitts. *Geburtsh. Frauenheilk.*, 38, 1978, s.334–341.
5. BARRAT, J., MARIA, B.: Les utérus cicatriciels. In: VOKAER, R. (Ed.): *Traité d'Obstétrique*. Vol. 2. Paris, Masson 1985. S.275–287.
6. BARZ, M. S.: Zur puerperalen Infektion. *Zbl. Gynäk.*, 108, 1986, s.277–290.
7. BATTÀ, S., OSTHEIMER, G. W. WEISS, J. B., et al.: Neonatal Effect of Prolonged Anesthetic Induction for Cesarean Section. *Obstet. Gynec.*, 58, 1981, s.331–334.
8. BAUDET, J. H., COLAU, J. P., LORIER, R. le: L'opération césarienne segmentaire abdominale. *Presse Méd.*, 77, 1969, s.2097–2102.
9. BAUTRANT, R., BOUBLI, L., NADAL, F., et al.: Accouchement des utérus bicicatriciels. *J. Gynec. Obstet. Biol. Reprod.*, 22, 1993, s.543–547.
10. BELOUSOV, M. A., MARAJEVA, L. S., SEROVA, O. F., et al.: Dvojnoe kontrastirovanie pri ultrazvukovom issledovanii oblasti šva na matke posle operacii kesareva sečenija. Moskva, *Akuš. Gin.*, 1991, s.36–39.
11. BELOUSOV, M. A., MARAJEVA, L. S., MELNIKOV, A. P.: Ispolzovanie echografii pri vedenii rodov u ženščin s rodbom na matke posle kesareva sečenija. Moskva, *Akuš. Gin.*, 1991, s.49–51.
12. BENDL, J., SRP, B.: Operační komplikace v mateřské úmrtnosti České republiky. *Čs. Gynek.*, 58, 1993 (Suppl.), s.31–34.
13. BERGER, D., RICHARD, H., GRALL, J. Y.: Utérus cicatriciel. *J. Gynec. Obstet. Biol. Reprod.*, 20, 1991, s.116–122.
14. BIENARZ, J., CROTTOGINI, J. J., CURUCHET, E., et al.: Aortocaval Compression by the Uterus in late Pregnancy. *Am. J. Obstet. Gynec.*, 100, 1968, s.203 až 217.
15. BIRGUS, J.: Placenta praevia cervicalis. *Čs. Gynek.*, 2, 1937, s.235–247.
16. BOND, S. J., HARRISON, M. R., SLOTNICK, E., et al.: Cesarean Delivery and Hysterectomy Using an Absorbable Stapling Device. *Obstet. Gynec.*, 74, 1989, s.25–28.

17. BOROVSANÝ, L. (Ed.): *Soustavná anatomie člověka*. 2. díl. Praha, Stát. zdrav. nakl. 1960. S.534–538.
18. BOTTROMS, S. F., ROSEN, M. G., SOKOL, R. J.: The Increase in the Cesarean Birth Rate. *N. Engl. J. Med.*, 302, 1980, s.559–563.
19. BOURGEOIS, G. A., PHANEUF, L. E.: The Surgical Anatomy of Extraperitoneal Section. *Am. J. Obstet. Gynec.*, 57, 1949, s.237–250.
20. BRET, A. J., SANCHEZ-RAMOS, J.: Etude hystérographique, clinique et histologique des cicatrices de césarienne segmentaires transversales et longitudinales. *Rev. Fr. Gynec. Obstet.*, 63, 1968, s.573–600.
21. BRUN RE, R. del, KÄSER, O., FRIEDBERG, V., et al.: Die Geburtshilfliche Operationen. In: KÄSER, O., FRIEDBERG, B., OBER, K. G., et al. (Eds): *Gynäkologie und Geburtshilfe*. Band II., Teil 2. Stuttgart, G. Thieme 1981. S.18.1.–18.33.
22. BURKETT, G., JENSEN, L. P., LAI, A., et al.: Evaluation of Surgical Staples in Cesarean Section. *Am. J. Obstet. Gynec.*, 161, 1989, s.540–547.
23. CAMUS, M., LEFEBRE, G., ILOKI, L. H., et al.: Uterus cicatriciel (Accouchement par voie basse sous analgésie péridurale). *J. Gynec. Obstet. Biol. Reprod.*, 18, 1989, s.379–387.
24. CAMUS, M., ROPERT, J. F., PLANCHAIS, O.: Le déclenchement du travail sur utérus cicatriciel. A propos de 50 cas. *J. Gynec. Obstet. Biol. Reprod.*, 21, 1992, s.89–102.
25. CARBONNE, B., CABROL, D., VILTART, J. P., et al.: Torsion de l' uterus gravide. *J. Gynec. Obstet. Biol. Reprod.*, 23, 1994, s.717–718.
26. CINDR, J., ČEPIČKÝ, P.: Torze těhotné dělohy následovaná děložní inverzí během císařského řezu. *Čs. Gynek.*, 54, 1989, s.690–692.
27. COHEN, S. J.: *Abdominal and Vaginal Hysterectomy*. London, William Heinemann Medical Books 1972. S. 12–29.
28. COSGROVE, S. A., WATERS, E. G.: An Evaluation of Extraperitoneal Cesarean Section. *Am. J. Obstet. Gynec.*, 52, 1946, s.237–247.
29. CRAWFORD, J. S., BURTON, M., DAVIES, P., et al.: A Further Study of General Anaesthesia for Caesarean Section. *Brit. J. Anaest.*, 48, 1976, s.48–51.
30. CREIGHTON, S. M., PEARCE, J. M., STANTON, S. L.: Complications of Caesarean Section. In: STUDD, J. (Ed.): *Progress in Obstetrics and Gynaecology*. Edinburgh, Churchill Livingstone 1991. S.163–169.
31. CRICHTON, D.: A Simple Technique of Extraperitoneal Segment Caesarean Section. *S. Afr. Med. J.*, 47, 1973, s.2011–2012.
32. DANFORTH, D. N.: Operative Delivery. In: BENSON, R. C. (Ed.): *Current Obstetrics and Gynecologic Diagnosis and Treatment*. Los Altos, Lange Medical Publications 1976, s.790–837.
33. DANFORTH, D. N.: Cesarean Section. *JAMA*, 253, 1985, s.811–818.
34. DESSOUKY, A. H., BOLAN, J.: Uteroabdominal Sinus Following Cesarean Section. *Am. J. Obstet. Gynec.*, 137, 1980, s.147–148.
35. DIECKMAN, W. J.: Reply to Drs. Cosgrove and Waters. *Am. J. Obstet. Gynec.*, 52, 1946, s.243–245.
36. DIETL, J., DANNECKER, G., GORETZKI, H. A.: »Fetal outcome« nach Sectio bei der frühen Frühgeburt: Isthmo-korporaler Längsschnitt oder Isthmischer Querschnitt? *Geburtsh. Frauenheilk.*, 48, 1988, s.13–16.

37. DÖRFLER, H.: Über den Kaiserschnitt zur aseptischen Geburt. München, J. F. Lehmanns Verlag 1929. 178 s.
38. DOLEŽAL, A.: Úvod do studia historie porodnictví. *Mod. Gynek.*, 4, 1994, s.241–263.
39. DOMMESANT, D., BALOUET, P., MARIE, G., et al.: La maturation cervicale par prostaglandine E sur utérus cicatriciel au troisieme trimestre de la grossesse. *J. Gynec. Obstet. Biol. Reprod.*, 23, 1994, s.318–322.
40. DÖRR, A., ŠLOT, E.: Císařský řez a cervikální karcinom. XX. mezikrajský seminář gynekologů JM a SM kraje. Třinec 1979, s.65–66.
41. DRUZIN, M. L.: Atraumatic Delivery in Cases of Malpresentation of the Very Low Birth Weight at Cesarean Section: the Splint Technique. *Am. J. Obstet. Gynec.*, 154, 1986, s.941–943.
42. DURFEE, R. B.: Low Classic Cesarean Section. *Postgrad. Med.*, 51, 1972, s.219.
43. DVOŘÁK, O., HEROLD, J., KOBILKOVÁ, J.: Císařský řez při zhoubných nádorech rodidel. *Čs. Gynek.*, 35, 1970, s.548–549.
44. ELDOR, J., GUEDJ, P.: Supine Non-hypotensive Syndrome Post-epidural Analgesia. *Int. J. Gynec. Obstet.*, 38, 1992, s.236–238.
45. ELLIS, G. J., VITA, M. R. de: Extraperitoneal Cesarean Section. *Am. J. Obstet. Gynec.*, 82, 1961, s.695–701.
46. FALCIGLIA, H. S., HENDERSCHOTT, C., POTTER, P., et al.: Does DeLee suction at the Perineum Prevent Meconium Aspiration Syndrome? *Am. J. Obstet. Gynec.*, 167, 1992, s.1243–1249.
47. FARANOFF, A. A., MERKATZ, I. R.: Modern Obstetrical Management of the Low Birth Weigh Infant. *Clin. Perinat.*, 4, 1977, s.215–237.
48. FAUSTIN, D., MINKOFF, H., SCHAFFER, R., et al.: Relationship of Ultrasound Findings after Cesarean Section to Operative Morbidity. *Obstet. Gynec.*, 66, 1985, s.195–198.
49. FIELD, C. S.: Surgical Technique for Cesarean Section. *Obstet. Gynec. Clin. North Am.*, 15, 1988, s.657–671.
50. FIELDS, D. H.: Cesarean section. In: BARBER, H. R. K., FIELDS, D. H. B., KAUFMAN, S. A. (Eds): *Quick Reference to Ob-gyn Procedures*. Philadelphia, J. B. Lipincott Company 1989. S.113–118.
51. FRIEDMAN, E. A.: The Graphic Analysis of Labor. *Am. J. Obstet. Gynec.*, 68, 1954, s.1568–1575.
52. FUKUDA, M., SHIMIZU, Z., IHARA, Y., et al.: Ultrasound Examination of Cesarean Section Scars during Pregnancy. *Arch. Gynec. Obstet.*, 129, 1991, s.248–252.
53. GAZÁREK, F., SKÁCEL, K., KŘÍKAL, Z.: Císařský řez ze stanoviska současného porodnictví. XX. mezikrajský seminář gynekologů JM a SM kraje. Třinec 1979, s.5–10.
54. GOODLIN, R. C.: Laparoelytrotomy or Abdominal Delivery without Uterine Incision. *Am. J. Obstet. Gynec.*, 144, 1982, s.990–991.
- 54a. GOODLIN, R. C.: Anterior Vagintomy: Abdominal Delivery without a Uterine Incision. *Obstet. Gynec.*, 88, 1996, s.467–469.

55. GRANDI, P. de, KÄSER, O.: Les opérations césariennes. In: VOKAER, R. (Ed.): *Traité d'obstétrique*. Vol. 2. Paris, Masson 1985. S.665–712.
56. HAMMERSCHLAG, S.: *Lehrbuch der Operativen Geburtshilfe*. Leipzig, Hirzel 1910. s.283–307.
- 56a. HÁJEK, Z.: Vedení předčasného porodu před 28. týdnem těhotenství. *Čes. Gynek.*, 61, 1996, s.304–307.
57. HANSON, H. B.: Current Use of the Extraperitoneal Cesarean Section. A Decade of Experience. *Am. J. Obstet. Gynec.*, 149, 1984, s.31–34.
58. HANZELKA, J., SUCHARDA, I.: Výhody a rizika vaginálního vedení porodu po předchozím císařském řezu. *Čs. Gynek.*, 50, 1985, s.116–124.
59. HARRIS, W. J.: Uterine Dehiscence following Laparoscopic Myomectomy. *Obstet. Gynec.*, 80, 1992, s.545–546.
60. HARTFIELD, V. J.: Symphysiotomy for Shoulder Dystocia. *Am. J. Obstet. Gynec.*, 153, 1986, s.228.
61. HAUTH, J. C., OWEN, J., DAVIS, R. O.: Transverse Uterine Incision Closure: One versus Two Layers. *Am. J. Obstet. Gynec.*, 167, 1992, s.1108–1111.
62. HEIDENREICH, W., BRÜGGENJÜRGEN, K.: Die modifizierte Sarafoff-Naht zum einschichtigen Verschluss der Uterotomie bei Schnittentbindung. *Zbl. Gynäk.*, 11, 1994, s.40–44.
63. HERLICOVIEZ, K., THEOBALD, P. van, BARJOT, P., et al.: Conduite à tenir devant utérus cicatriciel. *Rev. Fr. Gynec. Obstet.*, 87, 1992, s.209–218.
64. HILLEMANN, H. G.: Zur Operationstechnik der Schnittentbindung. *Geburtsh. Frauenheilk.*, 48, 1988, s.20–28.
65. HOPKINS, M., MORLEY, G.: The Prognosis and Treatment of Cervical Cancer Associated with Pregnancy. *Obstet. Gynec.*, 80, 1992, s.9–13.
66. HORGER, E. O.: Cesarean Section. In: CHARLES, D. (Ed.): *Current Therapy in Obstetrics*. Toronto, Decker 1988. S.262–267.
67. HOSKINS, I. A., ORDORICA, A. A., FRIEDEN, F. J., et al.: Performance of Cesarean Section Using Absorbable Staples. *Surg. Gynec. Obstet.*, 172, 1991, s.108–112.
68. HOWE, R. S.: Third-trimester Uterine Rupture Following Hysteroscopic Uterine Perforation. *Obstet. Gynec.*, 81, 1993, s.827–829.
69. HSU, CH. D., CHEN, S., FENG, T. I., et al.: Rupture of Uterine Scar with Extensive Maternal Bladder Laceration after Cocaine Abuse. *Am. J. Obstet. Gynec.*, 167, 1992, s.129–130.
70. HUDCOVIČ, A.: Císařský rez. In: HUDCOVIČ, A. (Ed.): *Gynekológia a pôrodnictvo*. 3. díl. Pôrodnické operácie. Martin, Osveta 1976. S.158–186.
71. HULL, D. B., VARNER, M. W.: A Randomized Study of Closure of the Peritoneum at Cesarean Delivery. *Obstet. Gynec.*, 77, 1991, s.818–824.
72. CHERNEY, L. S.: A Modified Transverse Incision for Low Abdominal Operations. *Surg. Gynec. Obstet.*, 72, 1941, s.92–95.
73. CHERNUKHA, E. A., KOMISSAROVA, L. M.: Vnebrjušnoe kesarevo sečenie v modifikácii E. N. Morozova. Moskva, Akuš. Gin., 1979, s.59–61.
74. CHMELÍK, V.: Neue Technik zur Eröffnung der Gebärmutter beim Kaiserschnitt. *Zbl. Gynäk.*, 89, 1967, s.792–795.

75. CHMELÍK, V.: Spirální císařský řez v prevenci traumatického krvácení. Čs. Gynek., 33, 1968, s.624–627.
76. CHMELÍK, V.: Doplňky k technice císařského řezu. Čs. Gynek., 35, 1970, s.553 až 554.
77. ISIK, A. Z., GÜLMEZOĞLU, M.: Laparoelytotomy: Abdominal Delivery without Uterine Incision. Am. J. Obstet. Gynec., 165, 1991, s.781.
78. JANKY, E., GALLAIS, A., MIRI, E., et al.: Césarienne vaginale. A propos de 2 cas au CHRU de Pointe-à-Pitre. J. Gynec. Obstet. Biol. Reprod., 22, 1993, s.683.
79. JELÍNEK, J., PÁRAL, V., ROZTOČIL, A., et al.: Úspěšnost vedení porodu prostaglandiny po předchozím císařském řezu. In: Klinické využití prostaglandinů v porodnictví. Brno, Masarykova Univerzita 1992. S.49–56.
80. JELÍNEK, J., ROZTOČIL, A., PÁRAL, V., et al.: Vedení porodu po předchozím císařském řezu prostaglandiny. Symposium firmy Upjohn. Brno 1993. s.14 až 20.
81. JORDÁN, V., ROZTOČIL, A., MIKLICA, J., et al.: Změny v indikacích k císařskému řezu ve 23letém klinickém materiálu. XXXIII. moravskoslezský gynek. porod. den. Olomouc 1992. S.112–123.
82. JOVANOVIĆ, R.: Incision of the Pregnant Uterus and Delivery of low-birth weight infants. Am. J. Obstet. Gynec., 152, 1985, s.971–974.
83. KAMINA, P.: Anatomie gynécologique et obstétricale. Paris, Maloine 1974. s.184.
84. KEETEL, W. C., RANDAL, J. H.: Experience with Extraperitoneal Cesarean Section at the University of Iowa Hospitals. Am. J. Obstet. Gynec., 58, 1949, s.510–516.
85. KEHRER, F. A.: Über ein Modifiziertes Verfahren beim Kaiserschnitt. Arch. Gynäk., 19, 1882, s.177–209.
86. KERR, J. M. M.: The Technique of Cesarean Section with Special Reference to the Lower Uterine Segment Incision. Am. J. Obstet. Gynec., 12, 1926, s.729 až 733.
87. KISS, D., GYÖRIK, J., KÉKESI, G.: Hysterographische Untersuchungen der einschichtig vereinigten Wundränder nach Kaiserschnitt-Operationen. Zbl. Gynäk., 100, 1978, s.303–308.
88. KOTÁSEK, A.: Porodnické operace. Praha, Avicenum 1971. S.160–177.
89. KREJČAR, M., UHER, M., PILKA, L.: Příspěvek k historii císařského řezu. Čs. Gynek., 55, 1990, s.539–541.
90. KRAUSSOLD, E.: Gehört der extraperitoneale Kaiserschnitt schon der Vergangenheit an? Zbl. Gynäk., 95, 1973, s.302–307.
91. KRÖNIG, B.: Transperitonealer cervikaler Kaiserschnitt. In: DÖDERLEIN, A., KRÖNIG, B. (Eds): Operative Gynäkologie. Leipzig, G. Thieme 1912. S.934 až 961.
92. KUDELA, M.: Použití De Leeových kleští u sectio caesarea. XXXIII. moravskoslezský gynek. porod. den. Olomouc 1992. S.61–64.
93. KÜSTNER, O.: Der Suprasymphysare Kreuzschnitt, eine Methode der Coeliotomie bei wenig umfanglichen Affektionen der weiblichen Beckenorgane. Monatschr. Geburtsh. Gynek., 4, 1896, s.197–199.

94. LANDESMAN, R., GRABER, E.: Abdominovaginal Delivery: Modification of the Cesarean Section Operation to Facilitate Delivery of the Impacted head. *Am. J. Obstet. Gynec.*, 148, 1984, s.707–710.
95. LANE, F., REID, D.: Dehiscence of Previous Uterine Incision at Repeat Cesarean Section. *Obstet. Gynec.*, 2, 1953, s.54–56.
96. LÁNYI, E.: Zmeny na stene maternice po císarskom reze zistené hysteroografiou. *Čs. Gynek.*, 47, 1982, S.707–710.
97. LEBEDEV, V. A., STRIŽANOV, A. N., ŽELEZNOV, B. I.: Echografičeskíe i morfologičeskíe paraleli v ocenke sostojanija rubca na matke. Moskva, Akuš. Gin., 1991, s.44–49.
98. LEES, D. H., SINGER, A.: A Colour Atlas of Gynaecological Surgery. Vol. 6. Surgery of Condition Complicating Pregnancy. London, Wolfe Medical Publications 1982. S.113–130.
99. THAI, N. Le, DARBOIS, Y., LEFEBRE, G., et al.: La césarienne vaginale, une nécessaire réhabilitation. *J. Gynec. Obstet. Biol. Reprod.*, 22, 1993, s.197 až 201.
100. LEUNG, A. S., FARMER, R. M., LEUNG, E. K., et al.: Risk Factors Associated with Uterine Rupture during Trial of Labor after Cesarean Delivery: A Case Control Study. *Am. J. Obstet. Gynec.*, 168, 1993, s.1358–1362.
101. LOMÍČKOVÁ, T., ČEPICKÝ, P.: Indikace císarského řezu u nezralých plodů. *Čs. Gynek.*, 54, 1989, s.693–696.
102. LUKÁŠ, J.: Císarský řez. In: OSTRČIL, A. (Ed.): Porodnictví pro lékaře a mediky. III. Praha, Mladá generace lékařů 1942. S.185–208.
103. LYON, J. B., RICHARDSON, A. C.: Careful Surgical Technique can reduce Infectious Morbidity after Cesarean Section. *Am. J. Obstet. Gynec.*, 157, 1987, s.557–562.
104. MCKENZIE, I., BRADLEY, S., EMBRAY, M.: Vaginal Prostaglandins and Labor Induction for Patient Previously Delivered by Cesarean Section. *Brit. J. Obstet. Gynec.*, 91, 1984, s.7–10.
105. MACKŮ, F., et al.: Kompéndium gynekologických operací. Praha, Grada 1995. S.121–287.
106. MALINAS, Y., HARRIS, A.: Les indications de la césarienne vaginale. *Rev. Fr. Gynec. Obstet.*, 52, 1957, s.401.
107. MALINAS, J., PAYAN, R., MALINAS, Y.: 94 observations d'incision sus-pubienne selon S.M. Pandolfo. *Rev. Fr. Gynec. Obstet.*, 72, 1977, s.725 až 728.
108. MARTENS, M.: Benefits of Cesarean Section Stapling Device Understated? *Am. J. Obstet. Gynec.*, 166, 1992, s.266–267.
109. MARTINČÍK, J., UHER, M.: O indikaci korporálního císarského řezu v dnešní době. XX. mezikraj. semin. gynek. a porod. Třinec 1979. S.34–35.
110. MARTIUS, H.: Die Geburtshilfliche Operationen. Leipzig, G. Thieme 1949. S.218–232.
111. MARTIUS, G.: Lehrbuch der Geburtshilfe. Stuttgart, G. Thieme 1974. S. 56.
- 111.a MATOUŠEK, M.: Z historie císarského řezu v době předantiseptické. *Čs. Gynek.*, 13 (27), 1948, s.81–101.
112. MAYLARD, A. E.: Direction of Abdominal Incisions. *Brit. J. Obstet. Gynec.*, 102, 1995, s.748–750.

113. McCURDY, Ch., MAGANN, E. F., McCURDY, C., et al.: The Effect of Placental Management at Cesarean Delivery on Operative Blood Loss. *Am. J. Obstet. Gynec.*, 167, 1992, s.1363–1364.
114. MEEHAN, F. P., MAGANI, I.: True Rupture of the Cesarean Section Scar. *Eur. J. Obstet. Gynec. Reprod. Biol.*, 30, 1989, s.129–135.
115. MEGISON, J. W.: Save the Barton Forceps. *Obstet. Gynec.*, 82, 1993, s.313.
116. MELLIER, G., FORESTA, M., KACEM, R., et al.: L'uterus cicatriciel: conduite à tenir. *Rev. Fr. Gynec. Obstet.*, 81, 1986, s.223–228.
117. MENYÁSZ, E.: Beitrag zum Problem des Wundverschlusses im Uterus bei Segmentären Transversalem Kaiserschnitt. *Zbl. Gynäk.*, 90, 1968, s. 95–97.
118. MOROZOV, E. N.: Naše zkušenosti s extraperitoneálním císařským řezem. *Čs. Gynek.*, 46, 1981, s.617–623.
119. MORRISON, J. J., HACKET, G. A.: Obstetric Pelvimetry in the U.K.: An Appraisal of Current Praxis. *Brit. J. Obstet. Gynec.*, 102, 1995, s.748–750.
120. MOUCHEL, J.: Incision transversale transrectale en pratique gynécologique et obstétricale (673 observations). *Nouv. Presse Méd.*, 10, 1981, s.413–415.
121. MÜLLER, R., KÖHLER, R., SCHULTZE, H., et al.: Eine Modifizierte Saroff-Naht zum Verschluss der Uteruswunde beim Kaiserschnitt. *Zbl. Gynäk.*, 112, 1990, s.803–809.
122. NAKANE, R.: Use of the Vacuum Extractor for Delivery of the Head at Cesarean Section. *Am. J. Obstet. Gynec.*, 141, 1981, s.475–476.
123. NARAYAN, H., TAYLER, D.: The Role of Cesarean Section in the Delivery of the Very Preterm Infant. *Brit. J. Obstet. Gynaec.*, 101, 1994, s.936–938.
124. NEESER, E., NIEHUES, U., HIRSCH, A. A.: Mütterliche Morbidität nach Sectio: Vergleich von isthmokorporalem Längsschnitt und isthmischem Querschnitt bei Frühgeburten. *Geburtsh. Frauenheilk.*, 48, 1988, s.8–12.
125. NIELSEN, T. F., LJUNGBLAD, U., HAGBERG, J.: Rupture and Dehiscence of Cesarean Scar during Pregnancy and Delivery. *Am. J. Obstet. Gynec.*, 160, 1989, s.569–573.
126. NOCKEMANN, P. F.: Die chirurgische Naht. Stuttgart, G. Thieme 1975. S. 128–132.
127. NOCKEMANN, P. F.: Wundbeheilung unter dem Gesichtspunkt Plastisch-chirurgischen Operationen in der Gynäkologie. *Gynäkologe*, 14, 1981, s.2–12.
128. NORTON, J. F.: A Paravesical Extraperitoneal Cesarean Section Technique. *Am. J. Obstet. Gynec.*, 51, 1946, s.519–526.
- 128.a O'LEARY, J. A., CUVA, A.: Abdominal Rescue after Failed Cephalic Replacement. *Obstet. Gynec.*, 80, 1992, s.514–516.
- 128.b O'LEARY, J. A.: Cephalic Replacement for Shoulder Dystocia: Present Status and Future Role of Zavanelli Maneuver. *Obstet. Gynec.*, 82, 1993, s.847–850.
129. OSTRČIL, A.: Porodnictví pro lékaře a mediky, 3. díl. Praha, Mladá generace lékařů 1942. S.185–208.
130. PAŘÍZEK, A., BAK, V., MILOSCHEVSKY, D., et al.: Císařský řez a svodná anestézie. *Čs. Gynek.*, 56, 1991, s.34–43.
131. PEIPERT, J. F., BRACKEN, M. B.: Maternal Age: An Independent Risk Factor for Cesarean Delivery. *Obstet. Gynec.*, 81, 1993, s.200–205.

132. PELOSI, M. A., APIZIOO, J., FEICCHIONE, D., et al.: The »Intraabdominal Version Technique« for Delivery of Transverse Lie by Low-segment Cesarean Section. *Am. J. Obstet. Gynec.*, 135, 1979, s.1009.
133. PELOSI, M. A.: The Uterine Stapling Device for Cesarean Section: A Positive View. *Am. J. Obstet. Gynec.*, 166, 1992, s.367.
134. PERKINS, R. P.: Role of Extraperitoneal Cesarean Section. *Clin. Obstet. Gynec.*, 23, 1980, s.583–599.
135. PERSIANINOV, L. S., CHERNUKHA, E. A., KOMISSAROVA, L. M.: Ekstraperitonealnoe kesarevo sečenie. Moskva, Akuš. Gin., 1977, s.34–38.
136. PESCHEL, B.: Die Pathologische Torsion des schwangeren Uterus. *Zbl. Gynäk.*, 9, 1987, s.1198–1201.
137. PETITI, D. B.: Maternal Mortality and Morbidity in Cesarean Section. *Clin. Obstet. Gynec.*, 28, 1985, s.763–769.
138. PFANNENSTIEL, J. H.: Über die Vorteile des Suprasympophysaren Faszienquerschnitt für die Gynäkologischen Coeliotomien. *Samml. Klin. Vortr. Gynäk.*, 97, 1900, s.1735–1736.
139. PHELAN, J. P., AHN, M. O., DIAZ, F., et al.: Twice a Cesarean, always a Cesarean? *Obstet. Gynec.*, 73, 1989, s.161–165.
140. PICKARDT, M. G., MARTIN, J. M., MEYDRECH, E. F., et al.: Vaginal Birth after Cesarean Delivery – are the Useful and Valid Predictors of Success or Failure? *Am. J. Obstet. Gynec.*, 166, 1992, s.1811–1819.
141. PIETRANTONI, M., PARSONS, M. T., O'BRIEN, W. F., et al.: Peritoneal Closure and Non-closure at Cesarean. *Obstet. Gynec.*, 77, 1991, s.293–295.
142. PIŤHA, V.: Nauka o operacích porodnických. Praha, Unie 1918. S.292–306.
143. PONŤUCH, A.: Súčasný stav techniky cisárskeho řezu. *Čs. Gynec.*, 35, 1970, s.551–553.
144. POTTER, K., JOHNSTON, O. C.: Uterine Closure in Cesarean Section. *Am. J. Obstet. Gynec.*, 67, 1954, s.760–767.
145. PURSELL, S., ROSEBBAUM, N. G.: Surgery of the Anterior Abdominal Wall. In: GARCIA, C.-R., MIKUTA, J. J., ROSENBLUM, N. G. (Eds): *Current Therapy and Surgical Gynecology*. Toronto, B. C. Decker 1987. S.24–27.
146. RACINET, C., FAVIER, M.: *La césarienne*. Paris, Masson 1984. S.184.
147. REAMY, K. J.: Low Segment Cesarean Section: A Supracervical Hysterotomy. *Am. J. Obstet. Gynec.*, 136, 1990, s.877.
148. RICCI, J. V., MARR, J. P.: *Principles of Extraperitoneal Cesarean Section*. Philadelphia, Blakiston Company 1942. S.84.
149. ROOSMALEN, J. van: Safe Motherhood: Cesarean Section or Symphysiotomy? *Am. J. Obstet. Gynecol.*, 163, 1990, s.1–4.
150. RUBIN, G., PETERSON, H. B., ROCHAT, R. W., et al.: Maternal Death after Cesarean Section in Georgia. *Am. J. Obstet. Gynec.*, 139, 1981, s.681–685.
151. RUIZ-VALASCO, V., ROSAS-ARCEO, J.: Appréciations de la cicatrice de césarienne. *Rev. Fr. Gynec. Obstet.*, 66, 1971, s.83–93.
152. SALVAT, J., MALINAS, A.: Césariennes vaginales. *Rev. Fr. Gynec. Obstet.*, 83, 1988, s.423–426.
153. SÄNGER, M.: Zur Rehabilitierung des klassischen Kaiserschnittes. *Arch. Gynäk.*, 19, 1882, s.370–399.

154. SCRIMGEOUR, J. N.: Caesarean Section. In: MONAGHAN, J. N. (Ed): *Smith's Operative Surgery*. London, Butterworths 1987. S.260–266.
155. SHERER, D. M., MENASHE, M., RON, M.: Measures to Enhance Performance of an Atraumatic Cesarean Section in Prematurity. *Am. J. Perinat.*, 6, 1989, s.22–23.
156. SCHINFELD, J. S.: Prolapse of the Uterus during Pregnancy: A Report of Two Cases and Review of Management. *Am. J. Obstet. Gynec.*, 129, 1977, s.587 až 588.
157. SIROTNÝ, E., BARDONOVÁ, V., MALATINSKÝ, J., et al.: Súčasný stav anestézy pri cisárskom rezu. *Čs. Gynek.*, 35, 1970, s.557–561.
158. SPEERT, H.: *Histoire illustrée de la gynécologie et d'obstétrique*. Paris, Roger Dacosta 1973. S.297–317.
159. SPENCER, J. A. D.: Symphysiotomy for Vaginal Breech Delivery: Two Case Reports. *Brit. J. Obstet. Gynec.*, 94, 1987, s.716–718.
- 159.a SRP, B., STRUPPLOVÁ, J.: Mateřská úmrtnost v ČR v letech 1978–1989. *Mod. Gynek.*, 1, 1991, s.239–263.
160. SRP, B., STRUPPLOVÁ, J.: Zabezpečení péče o ženy v souvislosti s císařským řezem a péče o ženy s císařským řezem v minulé graviditě. *Mod. Gyn.*, 2, 1992, s.56–59.
161. SRP, B., STRUPPLOVÁ, J.: Mateřská úmrtnost v letech 1978–1990 a její hlavní příčiny. *Čs. Gynek.*, 58, 1993, (Suppl.), s.4–8.
162. SRP, B.: K problematice péče o ženy v souvislosti s císařským řezem a péče o těhotné a rodičky s císařským řezem v anamnéze. *Mod. Gyn.*, 5, 1995, s.264 až 270.
163. STARK, M., FINKEL, A. R.: Comparison between the Joel-Cohen and Pfannenstiel Incisions in Cesarean Section. *Eur. J. Obstet. Gynec. Reprod. Biol.*, 53, 1994, s.121–122.
164. STARK, M., CHAVKIN, Y., ULLERICH, H., et al.: Schnittentbindung nach der Misgav-Ladach-Methode. *Fertilität*, 11, 1995, s.141–144.
165. STARK, M.: Technique of Cesarean Section: the Misgav Ladach Method. *The Proceedings of the XIV. World Congress of Gynecology and Obstetrics*. New York, Parthenon 1994. S.81–85.
166. STARK, M., CHAVKIN, Y., KUPFERZAIN, C., et al.: Evaluation of Combinations of Procedures in Cesarean Section. *Int. J. Gynec. Obstet.*, 48, 1995, s.273 až 276.
167. STUHLÍK, T., NESIT, V., VOJKOVSKÝ, P., et al.: Hysterografické změny po abdominálním císařském řezu. *Čs. Gynek.*, 34, 1969, s.147–150.
168. ŠAMŠULA, M., SKÁKALA, I., RAFFAJ, J., et al.: Syndrom v. caevae caudalis. *Čs. Gynek.*, 35, 1970, s.482–483.
169. ŠTENCL, J., DARÁŠ, P., PIOVARTSY, I., et al.: *Sectio Caesarea Abdominalis Transperitonealis Infracervikalis Transvaginalis*. Sborník celost. konference. Košice 16.–17.11.1989.
170. THOMPSON, J. D.: Incisions for Gynecologic Surgery. In: THOMPSON, J. D., ROCK, J. A. (Eds): *The Linde's Operative Surgery*. Philadelphia, J. B. Lippincott Company 1992. S.239–278.
171. THOULON, J. M.: Les césariennes. *Encyc. Med. Chir., Paris Obstétrique*, 1979, A 10, s.102–120.

172. THUBISI, M., EBRAHIM, A., MOODLEY, J., et al.: Vaginal Delivery after Previous Caesarean Section: is X-ray Pelvimetry Necessary? *Brit. J. Obstet. Gynec.*, 100, 1993, s.421–424.
173. TIMONEN, S., CASTREN, O., KIVALO, I.: Cesarean Section: Low Transverse (Pfannenstiel) or Low Midline Incision. *Ann. Chir. Gynaec. Fenn.*, 59, 1970, s.173.
174. TOLDY, M.: Straty krvi pri pôrodoch a operáciach. Bratislava, Slov. Akad. Ved 1973. S.111–121.
175. TROYER, L. R., PARISI, V.: Obstetric Parameters Affecting Success in Trial of Labor. Designation of a Scoring System. *Am. J. Obstet. Gynec.*, 167, 1992, s.1099–2004.
176. TŮMOVÁ, Z.: Klinostatický hypotenzivní syndrom těhotných. *Čs. Gynek.*, 27, 1962, s.651–656
177. VÁCLAVINKOVÁ, V., WESTIN, B.: Ultraschalldiagnostik von Narbendefekten nach Kaiserschnitt. *Zbl. Gynäk.*, 106, 1984, s.686–692.
178. VAŠEK, V.: K dnešnímu významu a technice extraperitoneálního císařského řezu. *Čs. Gynek.*, 14, 1949, s.426–439.
179. VENDITELLI, F., TABASTE, J. L., LABARCHEDE, C.: Rupture utérine sur utérus antérieurement césarisé. *Rev. Fr. Gynéc. Obstét.*, 88, 1993, s.333–341.
180. VENTRUBA, P., UNZEITIG, V., ČUPR, Z., et al.: K operační technice císařského řezu. XXIII. moravskoslezský gynek. porod. den. Sborník. Olomouc 1992. S.77 až 80.
181. VERKHOVSKÝ, A. L., MIRONOVA, T. A., SHITOVA, E. M., et al.: Opyt ispolzovaniya ekstraperitonealnogo kesareva sečenija v praktike rodovspomogatelnyh učreždenij Permi. Moskva, Akuš. Gin., 1982, s.53–55.
182. VILLENEUVE, M. G., KHALIFÉ, S., MARCOUX, S., et al.: Surgical Staples in Cesarean Section: A Randomized Controlled Trial. *Am. J. Obstet. Gynec.*, 163, 1990, s.1641–1646.
183. WALLACE, R., EGLINTON, G. S., YONEKURA, M. L., et al.: Extraperitoneal Cesarean Section: A Surgical Form of Infection Prophylaxis? *Am. J. Obstet. Gynec.*, 148, 1984, s.172–177.
184. WANIOREK, A.: Etude de différente technique de réparation de hystérotomie. *J. Gynec. Obstet. Biol. Reprod.*, 1, 1972, s.167–179.
185. WARENSKI, J. C.: A Technique to Facilitate Delivery of the High-floating Head: A Cesarean Section. *Am. J. Obstet. Gynec.*, 139, 1981, s.625.
186. WEIBEL, W.: Lehrbuch der Frauenheilkunde. Berlin, Urban Schwarzenberg 1944. S.557.
187. WEIGNER, K.: Topografická anatomie. IV. Topografická anatomie pánve. Praha, Springer 1922. S.883–1182.
188. WILLSON, J. R.: The Conguest of Cesarean Section-related Infections: A Progress Report. *Obstet. Gynec.*, 72, 1988, s.519.
189. YALON, A., SHENKAV, M., JUFFA, A. J., et al.: Uterine Rupture at 33 Weeks Gestation Subsequent to Hysteroscopic Uterine Perforation. *Am. J. Obstet. Gynec.*, 170, 1994, s.786–787.
190. YILMAZTÜRK, A., SCHLÜTER, E.: Die Manuale Nachtastung der Uterusnarbe nach Vaginalen Entbindungen bei vorausgegangenem Kaiserschnitt – ist sie wirklich nötig? *Zbl. Gynäk.*, 113, 1991, s.773–775.

191. YU-TZENG, F.: Extraperitoneal Cesarean Section in the People's Republic of China. *N. Engl. J. Med.*, 303, 1980, s.226–227.
192. ZÁBRANSKÝ, F., JIRÁTKO, K.: Extraperitoneální císařský řez jako prevence septických komplikací. *Sborník mezikrajského semináře gynekologů Jihomoravského a Severomoravského kraje*, 23, 1982, s.390–392.
193. ZÁBRANSKÝ, F.: Some Recent Observations on the Extraperitoneal Cesarean Section. *Zbl. Gynäk.*, 107, 1985, s.574–576.
194. ZÁBRANSKÝ, F.: Extraperitoneální císařský řez. I. Historie. *Čs. Gynek.*, 51, 1986, s.747–749.
195. ZÁBRANSKÝ, F.: Extraperitoneální císařský řez. II. Současné názory. *Čs. Gynek.*, 52, 1987, s.659–662.
196. ZÁBRANSKÝ, F.: Ligatura hypogastrických artérií při závažném krvácení v gynekologii a porodnictví. Kandidátská disertační práce. Praha, Univerzita Karlova 1989. S.8.
197. ZÁBRANSKÝ, F.: Použití staplerů při císařském řezu. *Čes. Gynek.*, 58, 1993, s.195–197.
198. ZÁBRANSKÝ, F.: Sutura dělohy po císařském řezu. *Čes. Gynek.*, 58, 1993, s.299–302.
199. ZÁBRANSKÝ, F.: Jizva po císařském řezu a následný porod. I. Hodnocení jizvy a její konsekvence. *Čes. Gynek.*, 59, 1994, s.270–272.
200. ZÁBRANSKÝ, F.: Jizva po císařském řezu a následný porod. II. Kritéria pro následný vaginální porod – rizikové faktory děložní ruptury. *Čes. Gynek.*, 59, 1994, s.321–323.
201. ZÁBRANSKÝ, F.: Jizva po císařském řezu a následný porod. III. Revize dutiny děložní – možnosti ultrasonografie v raném šestinedělí – algoritmus vedení porodu. *Čes. Gynek.*, 60, 1995, s.93–94.
202. ZINK, C.: *Dictionary of Obstetrics and Gynecology*. Berlin, Walter de Gruyter 1988. S. 128.
203. ŽMAKON, K. N., SEROV, B. N., FRENKEL, N. G., et al.: *Sravnitelnaja ocenka rezultatov intra i extraperitonealnogo kesareva sečenija*. Moskva, Akuš. Gin., 1983, s.44–48.

AUTOR

prim. MUDr. František Zábranský, CSc. (*1943)

Studoval na lékařských fakultách v Brně a Košicích, promoval v roce 1966 v Košicích. V letech 1967–1969 pracoval na gynekologicko-porodnické klinice v Košicích, v roce 1970 nastoupil do Baťovy nemocnice, kde je dosud, s výjimkou čtyřletého pracovního pobytu na gynekologicko-porodnickém oddělení Univerzitní nemocnice v Tunisu (1977–1980).

Jeho hlavním odborným zájmem jsou operační techniky v gynekologii a porodnictví a gynekologická endoskopie.

Získal hodnost kandidáta lékařských věd, věnuje se pregraduální výuce, zúčastnil se řady zahraničních stáží (Francie, Švýcarsko, Belgie, Rakousko, Německo), kde absolvoval postgraduální výuku v pokročilých endoskopických technikách (III. stupeň obtížnosti) a získal kvalifikaci pro výuku těchto technik.

Přednesl několik desítek přednášek na domácích i zahraničních vědeckých setkáních, publikoval v domácích a zahraničních periodících.

Je členem výboru *České gynekologické a porodnické společnosti České lékařské společnosti J. E. Purkyně (ČGPS)*, v letech 1992–1997 byl předsedou *sekce gynekologické endoskopie*, od roku 1997 je čestným předsedou. Je zakládajícím členem *Evropské společnosti pro gynekologickou*

endoskopii, zástupcem ČGPS v mezinárodních profesních organizacích UPIGO a UEMS, členem Raoul Palmerova klubu a členem redakční rady odborného časopisu Gynekolog.

Kontaktní adresa:

*Gynekologicko-porodnické oddělení Baťovy nemocnice
Havlíčkovo nábřeží 600
762 75 Zlín*

POZNÁMKY



